



## P-636 - SILICONOMA MAMARIO

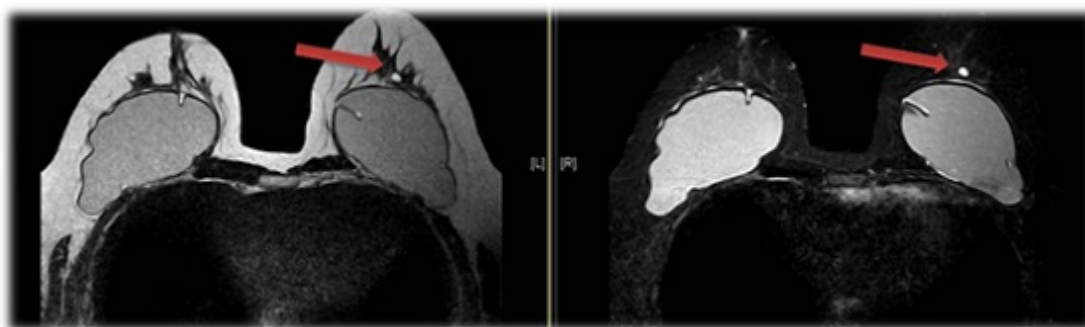
Roldán Baños, Sara<sup>1</sup>; Flores García, José Ángel<sup>1</sup>; Domínguez Martínez, José Ramón<sup>1</sup>; García García, Alberto<sup>2</sup>; Barzola Navarro, Ernesto J.<sup>2</sup>; Domínguez Fernández, María del Henar<sup>3</sup>; Galnares Jiménez-Placer, Alfonso<sup>1</sup>; Galván Martín, José<sup>1</sup>

<sup>1</sup>Hospital de Zafra, Zafra; <sup>2</sup>Hospital Universitario Infanta Cristina, Badajoz; <sup>3</sup>Hospital Universitario de Burgos, Burgos.

### Resumen

**Objetivos:** Caracterizar los hallazgos radiológicos de los siliconomas y sus complicaciones.

**Caso clínico:** Presentamos el caso de mujer de 45 años con prótesis mamaria bilateral y posterior recambio hace 4 años por encapsulamiento y rotura, derivada desde Planificación Familiar para descartar rotura de prótesis de silicona. En resonancia magnética nuclear (RMN) se evidencian prótesis mamarias bilaterales sin claros signos de rotura; en planos profundos de cuadrante súpero-externo (CSE) de mama izquierda pequeño nódulo de 14 mm de diámetro, sin hilio graso visible, hipointenso en T1 y T2 e hiperintenso en STIR, con realce periférico y curvas tipo 3 en estudio cinético; BIRADS 3 por sus características morfológicas, recomendando "second look" ecográfico. En ecografía las prótesis muestran un contorno regular sin evidencia de rotura intra ni extracapsular; en CSE de mama izquierda se evidencia siliconoma de 16 mm de eje sagital secundario a rotura de prótesis previa. La paciente se encuentra asintomática con controles periódicos.



**Discusión:** Los precedentes de los implantes mamarios se remontan a 1895 cuando el austriaco Vicenz Czerny implantó un lipoma de la espalda en la mama. Pero no fue hasta la década de 1960 que se desarrollaron las prótesis mamarias de silicona (polidimetilsiloxano), dando buenos resultados estéticos y mayor seguridad a la paciente. La silicona es termoestable, puede esterilizarse y no se adhiere a tejidos. Sin embargo, su riesgo está en la posible migración que, en el caso de las prótesis, se produce por la rotura de la cápsula, extravasándose su contenido. En 1965 se define siliconoma como la reacción granulomatosa a cuerpo extraño producida por la silicona líquida en los

tejidos y la fibrosis que rodea las gotas de silicona. Es frecuente la migración a axilas, pared abdominal, extremidades e incluso rodear al plexo braquial. Para diagnosticar siliconomas se emplean la RNM (técnica con buen rendimiento para su evaluación; en T1 inversion recovery se eliminan las señales provenientes de piel, celular subcutáneo, tejido mamario y agua, permaneciendo sólo la señal emitida por la silicona) y ecografía (contornos regulares ecogénicos con intenso refuerzo posterior denominado "signo de tormenta de nieve"). Los signos radiológicos de esta entidad son característicos, sin embargo, descartar una neoplasia subyacente puede ser tarea difícil cuando no se cuenta con RMN. En estos casos, el diagnóstico definitivo sólo se obtiene con estudio histológico del área sospechosa, que en ocasiones requiere disección extensa de las áreas sospechosas y producir importante pérdida de tejido.