



## P-746 - ESPLENECTOMÍA DE URGENCIA TRAS ROTURA ESPONTÁNEA DE BAZO EN PACIENTE AFECTO DE MALARIA. A PROPÓSITO DE UN CASO

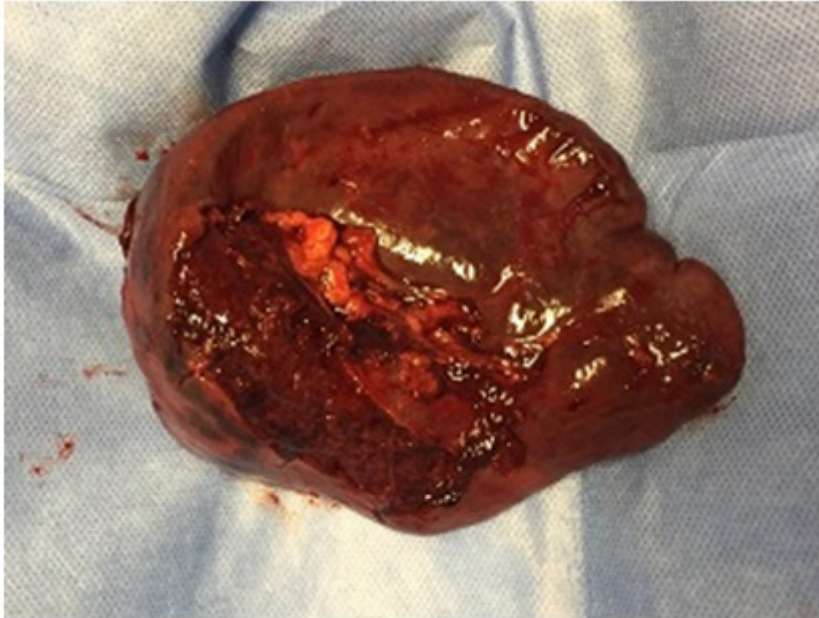
*García Galocha, José Luis; García Botella, Alejandra; Sanz López, Rodrigo; de la Serna Esteban, Sofía; Blesa Sierra, Emilia; Pérez Jiménez, Aida Elisa; Rojo Abecia, Mikel; Torres García, Antonio José*

*Hospital Clínico San Carlos, Madrid.*

### Resumen

**Introducción:** La rotura espontánea de bazo es muy infrecuente. El mecanismo es variable, e incluye patología metabólica, vascular, hematológica e infecciosa. Presentamos el caso de una rotura atraumática esplénica en un paciente con malaria tratado quirúrgicamente en nuestro centro.

**Caso clínico:** Se trata de un varón de 44 años de edad sin comorbilidades asociadas que tras un viaje a Borneo, acude a nuestro centro con clínica de fiebre y dolor abdominal generalizado leve, algo más intenso en flanco izquierdo. Durante la exploración, se encuentra consciente y orientado, con una auscultación cardio-torácica normal presentando únicamente dolor abdominal leve a la palpación en hipocondrio izquierdo sin signos de peritonismo. Dada su estabilidad hemodinámica ingresa a cargo de medicina interna para completar estudio. Analíticamente destacaba leucopenia y trombocitopenia, con el resto de parámetros en rango de normalidad. Además se realiza serologías de VIH, VHB, VHC y Dengue que resultan negativos. En el frotis de sangre periférica se identifica *Plasmodium*, por lo que se inicia tratamiento antimalárico. En los dos días posteriores presenta anemia progresiva, por lo que se realiza una prueba de imagen abdominal que muestra un hematoma periesplénico y una laceración grado II por lo que ingresa a cargo de medicina intensiva. Pero a pesar del tratamiento antimalárico y soporte hemodinámico y transfusional comienza con hipotensión y anemia progresiva por lo que se decide tratamiento quirúrgico urgente. Se realiza una laparotomía media en la que se evidencia abundante hemoperitoneo y una laceración esplénica con sangrado activo en el polo superior. Se completa esplenectomía sin incidencias. Tras la cirugía el paciente evoluciona de forma favorable y es dado de alta sin incidencias.



**Discusión:** La rotura espontánea del bazo es extremadamente rara, en la mayoría de las ocasiones sucede sobre un bazo enfermo, constituyendo un peligro para la vida del paciente. La incidencia de rotura en el contexto de una infección aguda por *Plasmodium* supone en torno al 2%, con una mortalidad global que puede llegar al 20%. En cuanto su fisiopatología destaca el daño directo endotelial por la unión de proteínas de membrana parasitarias, estasis sanguíneo a nivel de los sinusoides esplénicos condicionado por el incremento del tejido linfático durante la infección activa y una anemia multifactorial por parasitación eritrocitaria. Todo ello hace que de forma espontánea o ante mínimos Valsalva se produzca la rotura del bazo. En algunos casos, con el tratamiento antimalárico correcto y una estrecha monitorización puede no ser necesaria esplenectomía, si bien ésta se sigue considerando el tratamiento estándar en pacientes con anemia progresiva a pesar del tratamiento o en aquellos que se encuentran hemodinámicamente inestables. Aunque es una etiología infrecuente de rotura esplénica, ésta debe sospecharse en pacientes procedentes de zonas endémicas; con fiebre dolor en flanco izquierdo y anemia progresiva con o sin inestabilidad hemodinámica. En la mayoría de las ocasiones es suficiente con el tratamiento antimalárico correcto y vigilancia estrecha del paciente por parte de intensivistas, infectólogos y cirujanos ya que puede ser necesaria una esplenectomía de urgencia.