



Cirugía Española



www.elsevier.es/cirugia

P-779 - TRATAMIENTO ENDOSCÓPICO DE PERFORACIÓN POR ESPINA DE PESCADO

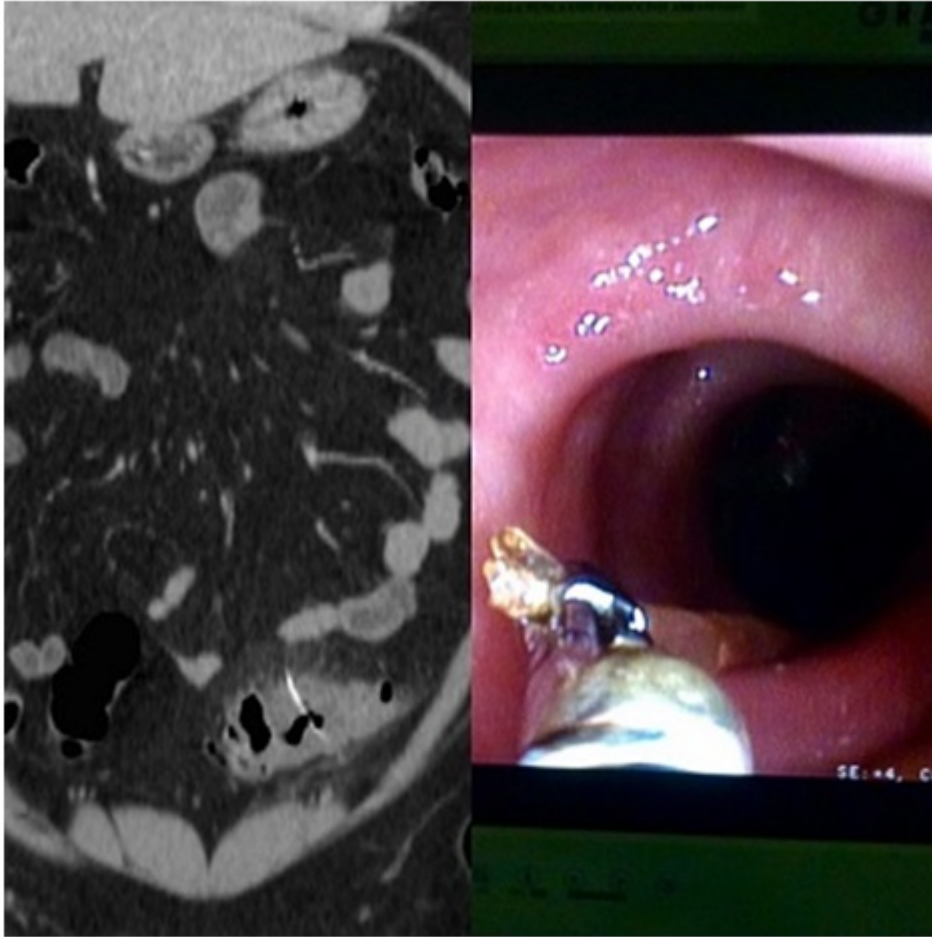
Cabañó Muñoz, Daniel; Pérez Reyes, María; Cabrera Serna, Isaac; Titos García, Alberto; González Sánchez, Antonio; Aranda Narváez, José; Pitarch Martínez, María; Santoyo Santoyo, Julio

Hospital Regional Universitario Carlos Haya, Málaga.

Resumen

Introducción: Se estima que menos de 1% de los casos de ingestión involuntaria de espinas de pescado produce una perforación del tubo digestivo. Estas perforaciones ocurren con mayor frecuencia en ileon distal, válvula ileocecal y unión rectosigmoidea.

Caso clínico: Paciente de 56 años sin antecedentes de interés que acude a urgencias por cuadro de dolor abdominal a nivel de fosa ilíaca izquierda de 3 días de evolución, fiebre acompañante, tránsito intestinal mantenido e hiporexia. En la analítica destaca leucocitos y leve aumento de PCR. En el TC se aprecia cuerpo extraño lineal atravesando la pared colonica con rarefacción de la grasa adyacente y gas extraluminal pericólico. Con estos datos, y ante la estabilidad clínica y hemodinámica del paciente, se realiza colonoscopia y se extrae espina de pescado de unos 3 cm que se encuentra a unos 40 cm del ano. El paciente tuvo una evolución favorable y fue dado de alta al tercer día con antibioterapia oral (figs.).



Discusión: La perforación por cuerpo extraño constituye una entidad más frecuente en pacientes ancianos con dificultad para la masticación. Hasta un tercio de este tipo de perforaciones es producida por espinas de pescado. La forma principal de presentación clínica es de peritonitis aguda por lo que es preciso realizar un tratamiento quirúrgico urgente. Sin embargo, en casos de perforación encubierta de colon diagnosticada por TC y mientras el estado clínico del paciente lo permita, se puede optar por un tratamiento conservador con instauración precoz de antibioterapia empírica intravenosa y realización de colonoscopia para extracción del cuerpo extraño.