



P-762 - TRATAMIENTO LAPAROSCÓPICO DEL HEMOPERITONEO SECUNDARIO A ARRANCAMIENTO VESICULAR TRAS TRAUMATISMO ABDOMINAL

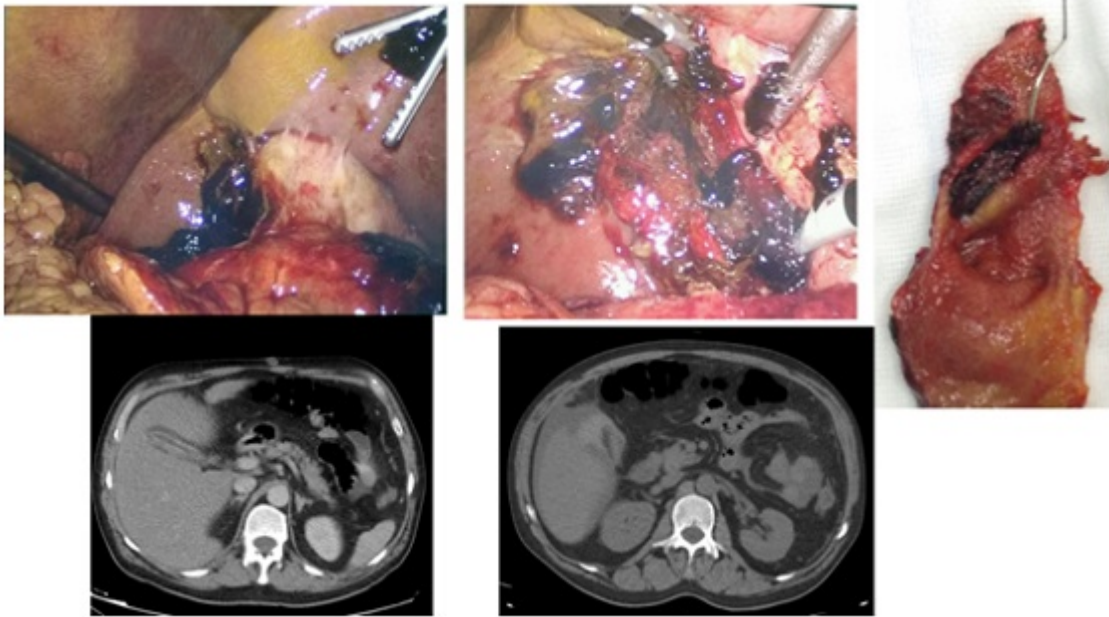
Ibáñez, Noelia; González, Alida; Conesa, Ana; Ramírez, Pablo; Parrilla, Pascual

Hospital Universitario Virgen de la Arrixaca, Murcia.

Resumen

Introducción: El tamaño de la vesícula, su localización y la protección debida al hígado, las costillas y las asas intestinales, hace que su lesión aislada sea un hecho poco frecuente, presentándose solo en un 2% de pacientes intervenidos por traumatismo abdominal. El estallido y/o avulsión vesicular se asocian a factores predisponentes como cirrosis hepática debido a un aumento de la consistencia del hígado. El diagnóstico puede ser difícil y demorarse, presentando el paciente pérdida de peso, dolor y distensión abdominal e incluso ictericia debido a un bilioperitoneo. El método diagnóstico de elección es el TAC y el tratamiento la colecistectomía. La mayoría de lesiones aisladas se diagnostican en el curso de una laparotomía por sospecha de lesión de otras vísceras tras el traumatismo aunque la laparoscopia puede ser una buena opción diagnóstico-terapéutica en el caso de pacientes hemodinámicamente estables.

Caso clínico: Presentamos el caso de un varón de 53 años, diagnosticado de un trastorno obsesivo compulsivo, con hábito enólico importante y fumador, que acude a Urgencias por dolor abdominal tras caer y golpearse en el costado contra la acera estando ebrio. Se le realiza una analítica en la que se objetivan 13,7 g/dL de hemoglobina, alcoholemia en sangre de 298 mg/dL y un TAC que informa de hígado aumentado de tamaño, vesícula escleroatrófica y ascitis, descartándose así lesiones intraabdominales. Es dado de alta y tras una semana, acude de nuevo por persistencia del dolor abdominal y fiebre. A la exploración presenta abdomen doloroso de forma generalizada con defensa e irritación peritoneal. La analítica muestra 7,5 g/dL de hemoglobina, 22% hematocrito, leucocitosis de 11.500 (73% PMNN) y una proteína C reactiva de 6,9 mg/dL. Se realizan ecografía y TAC abdominal que informan de material denso intra y perivesicular (60 unidades Hounsfield) asociado a discontinuidad de la pared vesicular y aumento de líquido libre con respecto al estudio previo en probable relación con rotura vesicular postraumática. Ante la clínica del paciente se decidió intervención quirúrgica. Se intervino mediante laparoscopia hallando hemoperitoneo de aproximadamente 2 litros con gran cantidad de coágulos perivesiculares que, tras aspirar dejaban a la vista una rotura de la pared a nivel del fundus vesicular. Se realizó la colecistectomía y el paciente fue alta al segundo día postoperatorio sin incidencias



Discusión: Las lesiones vesiculares aisladas como consecuencia de un traumatismo abdominal son poco frecuentes y difíciles de diagnosticar por lo que se debe tener una alta sospecha. La colecistectomía laparoscópica puede ser una buena opción diagnóstica y terapéutica en pacientes hemodinámicamente estables.