




Cirugía Española



www.elsevier.es/cirugia

P-068 - DISECCIÓN TRONCO CELIACO COMO FORMA DE PRESENTACIÓN DE ABDOMEN AGUDO NO QUIRÚRGICO

Mendoza Moreno, Fernando; Díez Gago, María del Rocío; Furtado Lobo, Isabel; Sánchez Gollarte, Ana; Serrano Yébenes, Eduardo; Jiménez Álvarez, Laura; Díez Alonso, Manuel; Gutiérrez Calvo, Alberto

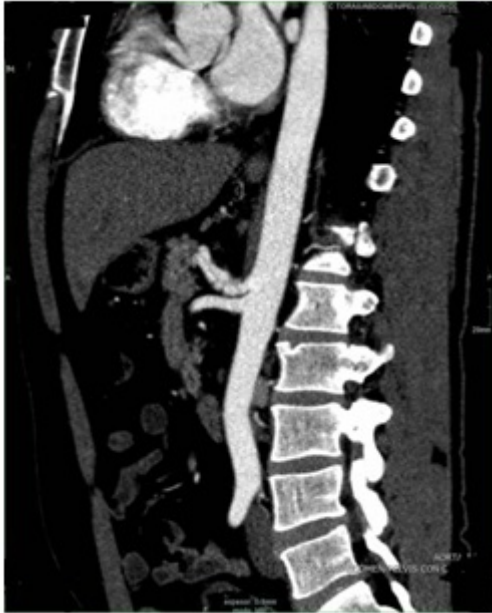Hospital Universitario Príncipe de Asturias, Alcalá de Henares.

Resumen

Objetivos: Describir el caso de un paciente que presentó un cuadro clínico de abdomen agudo secundario a disección de tronco celiaco.

Introducción: El tronco celiaco junto con la arteria mesentérica superior son dos de las ramas viscerales más importantes de la aorta abdominal que suministran el flujo sanguíneo a una buena parte de órganos abdominales. La disección de ramas viscerales es infrecuente y fue descrita por primera vez en 1947 por Bauersfeld. Presentamos el caso de un paciente atendido en el Servicio de Urgencias por un cuadro de dolor abdominal intenso secundario a disección del tronco celiaco.

Caso clínico: Paciente de 42 años sin antecedentes médico quirúrgicos de interés ni factores de riesgo cardiovascular asociados (salvo fumador de 30 cigarrillos/día) que acude al Servicio de Urgencias por cuadro de dolor abdominal de 24 horas de evolución de predominio en mesogastrio. A la exploración el paciente presentaba dolor y defensa de manera generalizada. Presentaba una TA 134/95 mm Hg con una FC: 87 lpm. Analíticamente presentaba una discreta elevación de GGT y LDH por lo que bajo la sospecha de isquemia intestinal se realizó TAC abdominopélvico en fase arterial evidenciando una disección del tronco celiaco con extensión hacia la arteria esplénica y arteria hepática, con oclusión completa de arteria hepática izquierda con un eje aortoiliaco y femoral de calibre normal siendo ambos permeables. Tras los resultados se inició terapia anticoagulante con heparina sódica fraccionada, perfusión de analgesia e ingreso en UCI para vigilancia y monitorización. El paciente presentó una evolución favorable con buen control del cuadro de dolor abdominal, sin precisar tratamiento quirúrgico siendo dado de alta tras completar el estudio vascular.



Discusión: La disección de un vaso visceral puede originar una amplia variedad de síntomas. Desde individuos asintomáticos hasta la presencia de pacientes con cuadros de abdomen agudo secundarios a perforación intestinal o hemoperitoneo. Para su diagnóstico, la tomografía axial computarizada con multidetector con contraste en fase arterial es una herramienta fundamental. Su manejo quirúrgico es controvertido. La mayoría de los autores abogan por limitar la extensión de la disección, preservar el flujo distal sanguíneo por la luz verdadera y evitar la ruptura (por trombosis y/o obliteración de la falsa luz). La colocación de stents es complicada dada la localización y el abordaje endovascular queda reservado para el tratamiento del futuro pseudoaneurisma. Desde el punto de vista quirúrgico, la intervención solo estaría indicada para el tratamiento de las complicaciones secundarias a los fenómenos de trombosis, isquemia o perforación del paquete intestinal. Es importante a su vez, hacer hincapié en la corrección de todos los factores de riesgo cardiovascular siendo el hábito tabáquico el más importante. La disección del tronco celiaco en ausencia de disección aórtica es infrecuente y puede representar una causa de diagnóstico diferencial de abdomen agudo. Su tratamiento inicial, consiste en control de dolor, reposo digestivo y monitorización y vigilancia ante una posible progresión o complicación del vaso disecado, quedando limitada la actitud quirúrgica a las complicaciones derivadas por hemorragia o efectos tróficos sobre el paquete intestinal.