



P-079 - ADENOMA PARATIROIDEO MEDIASTÍNICO. RESECCIÓN POR VÍA VIDEOTORACOSCÓPICA

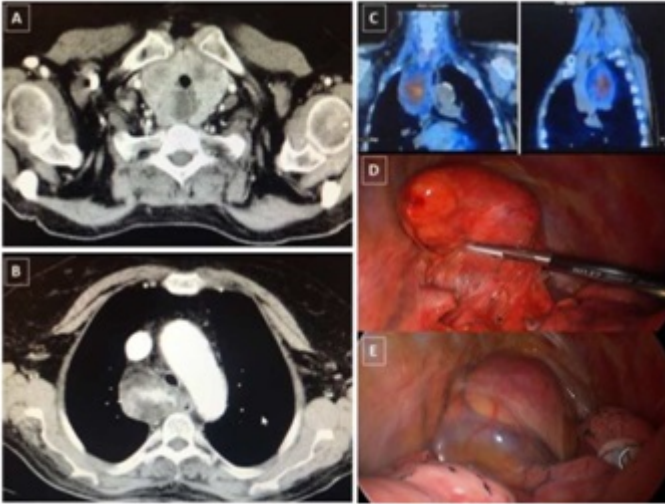
Varela Recio, Javier; Triviño, Ana; Ayllón Gámez, Saray; Valverde Martínez, Amparo; Peña Barturen, Catalina; Castro Santiago, María Jesús; Casado Maestre, María Dolores; Pérez Gomar, Daniel; Pacheco García, José Manuel

Hospital Universitario Puerta del Mar, Cádiz.

Resumen

Introducción: El lipoadenoma paratiroideo es una causa poco frecuente de hiperparatiroidismo primario. La localización ectópica de estas glándulas que ocurre por una migración anormal o incompleta durante el desarrollo embrionario. La prevalencia de glándulas paratiroides ectópicas se estima según el grupo de investigación de Noussions. G. entre 28 y 42% en series de autopsias, y entre el 6% y el 16% en los hallazgos intraoperatorios de hiperparatiroidismo primario. Los estudios complementarios habituales con pruebas de imagen para el estudio de estas glándulas ectópicas son fundamentales, destacando el importante papel de la gammagrafía con marcación por tecnecio 99m-sestamibi que llega a alcanzar sensibilidad de hasta el 90%. Presentamos un caso de una tumoración de gran tamaño y peso 90,1 mg, que se trató quirúrgicamente por videotoracosopia con éxito. Presentamos un paciente que debuto con clínica marcada de hipercalcemia y tras estudios se objetivo como causa principal una adenoma paratiroideo mediastínico. Se opero de forma conjunta entre equipo de cirugía endocrina y un cirujano de la unidad de cirugía torácica que realizó la cirugía mediante videotoracosopia.

Caso clínico: Paciente de 76 años que ingresa en varias ocasiones por hipercalcemia grave. Los niveles de calcio y PTH llegaron a 18,3 mg/dl y 1016,9 pg/ml. La gammagrafía/SPECT y TC torácico (fig.) revelaron un bocio multinodular con componente intratorácico y una tumoración de 5 × 5 × 8 cm paratraqueal derecha que se extendía hacia el mediastino medio y posterior. Se realizó una biopsia por EBUS, informándose como lipoadenoma paratiroideo. Tras dichos hallazgos se decide tratamiento quirúrgico. Dado que la paciente presentaba un bocio intratorácico, se decidió en primer lugar una tiroidectomía a través de una cervicotomía de Kocher. En el mismo acto quirúrgico se realizó en un segundo tiempo la exéresis de la tumoración mediastínica por videotoracosopia (fig.). La determinación en sangre de la PTH a la hora de la extirpación de la tumoración descendió 300 pg/ml, normalizándose los valores en los días sucesivos. La anatomía patológica confirmó el diagnóstico de lipoadenoma paratiroideo. Actualmente, la paciente se encuentra asintomática y libre de enfermedad después de 7 meses de la cirugía.



Discusión: La cirugía es el tratamiento de esta patología. Puede realizarse vía abierta frente vía videotoracoscopia. Una esternotomía o una toracotomía conlleva un riesgo mucho más alto de comorbilidades y postoperatorio con un dolor más importante para el paciente. En muchos centros se propone la videotoracoscopia como tratamiento estándar en este tipo de pacientes. Desde nuestro hospital defendemos esta colaboración con cirugía torácica cuando las pruebas complementarias nos muestran un diagnóstico claro.