



VC-009 - QUISTE DE DUPLICACIÓN ESOFÁGICA: A PROPÓSITO DE UN CASO

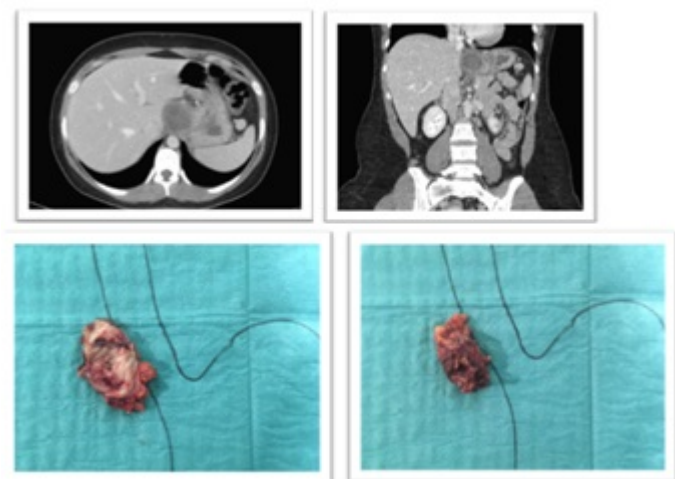
Pérez Reyes, María; Moreno Ruiz, Francisco Javier; González Cano, Javier; Montiel Casado, Custodia; Rodríguez Cañete, Alberto; Fernández Aguilar, José Luis; Mirón Fernández, Irene; Santoyo Santoyo, Julio

Hospital Regional Universitario Carlos Haya, Málaga.

Resumen

Introducción: Los quistes de duplicación gastrointestinal son entidades raras que ocurren principalmente en íleon, yeyuno, esófago y colon. A nivel esofágico, los quistes de duplicación constituyen un 10-15% del total. La mayoría se diagnostican en la infancia, pero cuando se diagnostican en adultos, son más propensos a ser sintomáticos.

Caso clínico: Paciente de 28 años, sin antecedentes de interés. Derivada desde digestivo tras estudio de epigastralgia. Se realizó ecografía, endoscopia digestiva alta (EDA), ecoendoscopia y tomografía axial computarizada (TAC) observando una lesión quística en la submucosa gástrica de bordes bien definidos, medial y superior a la curvatura menor del estómago de la que depende, con crecimiento exofítico en su totalidad, sin signos de infiltración, provoca compresión extrínseca del cardias a nivel del tercio superior del cuerpo gástrico, planteando el diagnóstico diferencial de quiste de duplicación gástrico o tumoración del estroma gastrointestinal (GIST). Se tomó biopsia, descartando la presencia de células neoplásicas. Por último se realizó un estudio de tránsito digestivo observando compresión extrínseca a nivel cardial que provoca dificultad al paso de contraste. Se realizó abordaje laparoscópico comenzando con la disección del esófago abdominal. Se identificó la presencia de lesión quística en la cara anterior del esófago abdominal. Se procedió a la resección completa del mismo con la ayuda de bisturí ultrasónico. Se completó la cirugía con funduplicatura de 180° anterior Dor. La paciente fue dada de alta al 3^{er} día sin incidencias.



Discusión: Los quistes de duplicación son malformaciones congénitas del tracto gastrointestinal. Se caracterizan por ser masas quísticas, tubulares o divertículos. Se diagnostican con mayor frecuencia en la infancia. Es más frecuente en varones, relación 2:1. Pueden asociarse a otras anomalías congénitas. Aunque el mecanismo patogénico es desconocido, se produce una anomalía durante el desarrollo embrionario. Se localizan en el esófago torácico y, en menor frecuencia en el esófago abdominal como en nuestro caso. Pueden dar síntomas digestivos en forma de disfagia, epigastralgia, vómitos, síntomas respiratorios como estridor, tos no productiva o manifestarse con hematemesis. El diagnóstico puede ser incidental. Con la EDA son lesiones que producen compresión extrínseca dentro de la luz esofágica o lesiones submucosas. Con la TAC se observan lesiones quísticas con márgenes bien definidos causando compresión de la luz. La ecoendoscopia es la modalidad de elección para caracterizar dichas lesiones y distinguir entre quistes de duplicación gástricos frente a broncogénicos. El tratamiento de elección en pacientes sintomáticos es resección completa o enucleación quística, pues es curativo. En asintomáticos el papel quirúrgico no está definido, ya que puede provocar complicaciones, y la malignización por degeneraciones muy infrecuente. Otra vía de abordaje mínimamente invasiva es mediante endoscopia. Los quistes de duplicación esofágicos son lesiones infrecuentes, la mayoría se diagnostican en la infancia. En adultos es más frecuente que produzcan sintomatología. El diagnóstico se lleva a cabo con varias pruebas complementarias, si bien se ha demostrado que la ecoendoscopia es la técnica más eficaz. El tratamiento quirúrgico es sencillo y puede curar dicha patología, ya que su recurrencia es infrecuente.