



## P-176 - TUMOR ESOFÁGICO PRIMARIO. SARCOMA FRENTE A MELANOMA

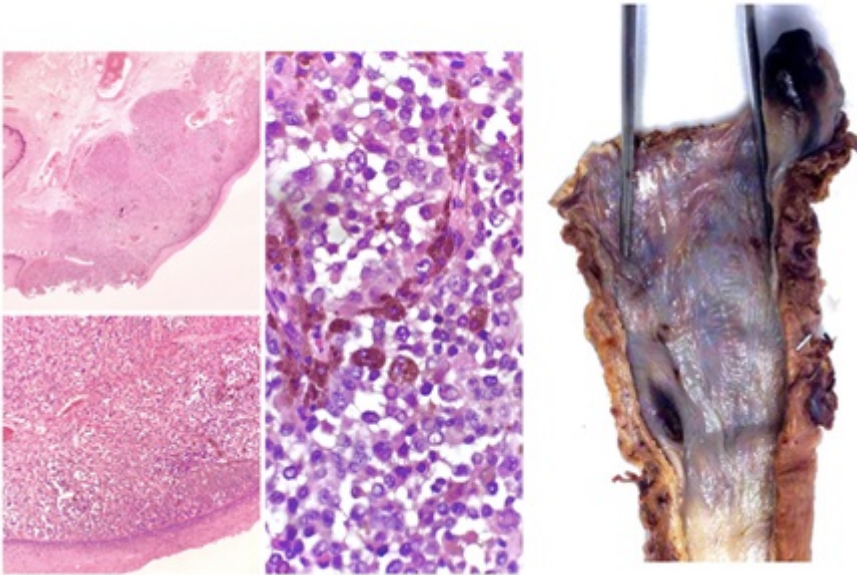
Muñoz Rivas, Ana; Durán Botía, Fernando; Talavera Eguizabal, Pablo; Romera Martínez, José Luis; Avellana Moreno, Rocío; Camarero Rodríguez, Enrique; Sánchez Pernaute, Andrés; Torres García, Antonio

Hospital Clínico San Carlos, Madrid.

### Resumen

**Objetivos:** Presentar un caso de discordancia de estirpe anatomopatológica entre la biopsia y la pieza quirúrgica en tumores esofágicos primarios muy poco frecuentes.

**Caso clínico:** Presentamos el caso de un varón de 65 años de edad sin antecedentes de interés que es diagnosticado de neoplasia maligna de esófago por cuadro de disfagia y síndrome constitucional de un mes de evolución. En la gastroscopia se identifica una tumoración a 3 cm de la boca de Killian de aspecto gomoso, negruzca de 12 mm de la cual se obtiene una biopsia compatible con sarcoma cT1N3M0, recibiendo tratamiento neoadyuvante con 3 ciclos de epirubicina-ifosfamida. En el PET-TC posneoadyuvancia se evidencia disminución del tamaño de la masa esofágica cervical con captación patológica en el área de engrosamiento concéntrico del tercio superior del esófago con probable afectación mediastínica paratraqueal alta izquierda. Dada la histología de sarcoma, se decide realizar tratamiento quirúrgico mediante esofagectomía total con gastroplastia, linfadenectomía yugulocarotídea y realización de yeyunostomía. El tiempo quirúrgico de la cirugía fue de 6h, sin existir complicaciones intraoperatorias. El paciente fue dado de alta al 14<sup>º</sup> día postoperatorio, sin incidencias. La pieza quirúrgica de la esofagectomía presentaba dos lesiones, una de ellas a 0,5 cm del margen proximal, descrita como pólipo sésil de coloración negruzca de 2 × 2 cm y otra a 4 cm distal a esta, de 0,9 × 0,6 cm de similar aspecto, en región submucosa. Ambas lesiones fueron compatibles con una proliferación neoplásica melanocítica atípica pigmentada, fusocelular y epiteliode, de crecimiento sólido y nodular, con áreas de necrosis en la de mayor tamaño, que infiltraban la lámina propia, musculares mucosa y submucosa, respetando la muscular. Los ocho ganglios aislados se encontraban libres de infiltración neoplásica. El estudio inmunohistoquímico fue positivo para S-100 y HMB-45, siendo negativa para CD117. No se hallaron rasgos de diferenciación sarcomatoide. La anatomía patológica definitiva fue informada como melanoma primario esofágico pT1N0M1. El paciente recibió tratamiento adyuvante quimioterápico. Dos años después, se encuentra libre de enfermedad.



**Discusión:** El sarcoma esofágico primario es una entidad muy infrecuente cuyo diagnóstico en la biopsia de una masa esofágica cervical constituye una indicación quirúrgica. Dado que se trata de tumores muy poco diferenciados, la histología de la pieza quirúrgica puede discernir de la inicial, pudiendo encontrar otras entidades excepcionales como es el melanoma primario esofágico, siendo la inmunohistoquímica imprescindible para realizar el diagnóstico de ambas neoplasias.