



V-057 - ABORDAJE COMBINADO POSTERIOR Y ANTERIOR PARA LA HEPATECTOMÍA LAPAROSCÓPICA DERECHA

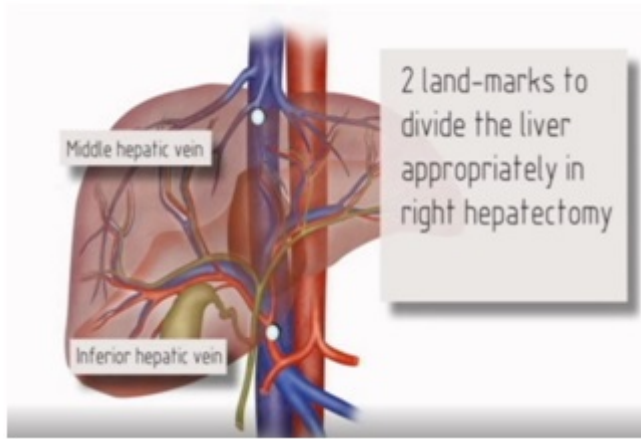
Burdio, Fernando; Poves, Ignasi; Sánchez, Patricia

Hospital del Mar, Barcelona.

Resumen

Introducción: El abordaje glissoniano del pedículo sin disección del pedículo hepático es un método muy directo de resección hepática anatómica que fue descrito por primera vez por Couinaud. Sin embargo, no es tan popular porque la exposición del pedículo intrahepático no siempre es tan fácil o completa. La visión caudodorsal laparoscópica única se ha descrito recientemente y entre otras ventajas facilita la exposición del pedículo intrahepático. La exposición y la sección de este pedículo glissoniano podrían mejorarse aún más mediante el inicio de la división parenquimatosa por abordaje anterior en cirugía laparoscópica. La tecnología basada en energía podría facilitar todo este procedimiento.

Caso clínico: Presentamos una paciente de 61 años de edad (IMC: 31) con 11 metástasis hepáticas colorrectales que había presentado una buena respuesta después de la quimioterapia. Dicha paciente fue programada para una ablación por radiofrecuencia de metástasis en el lóbulo izquierdo seguida de hepatectomía derecha laparoscópica. El paciente se preparó de acuerdo con el protocolo preoperatorio estándar para una cirugía laparoscópica pura. En primer lugar, se realizó la división del lóbulo caudado y se ligaron las venas hepáticas accesorias junto a la vena cava. En segundo lugar, se realizó disección de la parte anterior del hígado a través de la línea de demarcación y se reparó completamente el pedículo intrahepático derecho. Se realizó prueba de clampaje del pedículo derecho para probar la ausencia de perfusión con verde Indocianina del hígado derecho y finalmente se seccionó dicho pedículo con grapadora lineal. Se realizó la transección del resto de la línea de demarcación y se realizó la ligadura intrahepática de la vena hepática derecha. La maniobra de Pringle fue empleada durante 15 minutos. El sangrado total estimado fue de 400 cc y el tiempo operatorio total fue de 6 horas. El curso postoperatorio transcurrió sin incidentes y el paciente fue dado de alta 5 días después de la cirugía.



Discusión: La combinación de la división posterior y anterior del parénquima hepático sin una disección hiliar previa es realmente factible y podría facilitar la transección intrahepática de los pedículos glissonianos grandes.