

## P-205 - DERIVACIÓN MESOCAVA PARA EL TRATAMIENTO DEL SÍNDROME DE BUDD-CHIARI REFRACTARIO A OTRAS TÉCNICAS

Tejero Pintor, Francisco Javier; Pinto Fuentes, Pilar; Plua Muñiz, Katherine; Choolani Bhojwani, Ekta; Acebes García, Fernando; Marcos Santos, Pablo; Pacheco Sánchez, David

Hospital Universitario Río Hortega, Valladolid.

### Resumen

**Introducción:** El síndrome de Budd-Chiari se define como el conjunto de manifestaciones derivadas de la obstrucción al flujo venoso hepático. El tratamiento de elección en pacientes sin cirrosis hepática es la derivación transyugular intrahepática portosistémica (TIPS). Sin embargo, cuando esta no es técnicamente factible, el papel de la cirugía derivativa porto sistémica en el manejo de esta entidad nosológica gana interés.

**Caso clínico:** Mujer de 61 años con antecedentes personales de síndrome mieloproliferativo crónico tipo trombocitosis esencial con presencia de anticoagulante lúpico sin criterios de síndrome antifosfolípido primario. Ingresó por clínica compatible con descompensación hepática, ascitis y edema pulmonar bilateral. En la tomografía computarizada se objetivó la presencia de ascitis, obstrucción de vena suprahepática y en la fase portal hipertrofia del lóbulo caudado, característico del síndrome de Budd-Chiari (fig. 1A). Se realizó una biopsia hepática que descartaba posteriormente la cirrosis hepática. Una vez realizado el tratamiento de la descompensación hepática con diuréticos, paracentesis y toracocentesis, se efectuó un TIPS, siendo este tratamiento refractario debido a una obstrucción completa de venas suprahepáticas. Llegados a este punto y sin objetivar cirrosis hepática, se decidió hacer una derivación mesocava. Para ello, se hizo una laparotomía subcostal bilateral constatando intraoperatoriamente un hígado hipertrófico, con hipertrofia del lóbulo caudado, y signos de hipertensión portal. Se aspiraron 10.000 ml de ascitis. Se realizó una maniobra de Kocher hasta visualizar la vena gonadal derecha hasta su drenaje en la vena cava inferior (VCI). En ese punto se realizó una medición de gradiente de presión, siendo este gradiente bajo (fig. 1B). Posteriormente, se identificó y disecó la vena mesentérica superior (VMS). Se procedió al camplaje lateral de la vena cava para realizar anastomosis término lateral de una prótesis anillada de gore-tex 10 mm (fig. 1C). Por otra parte, el extremo opuesto de la prótesis se anastomosó a la VMS de manera término lateral (fig. 1D). La paciente fue dada de alta sin ascitis y con anticoagulación de por vida a las dos semanas de la cirugía.

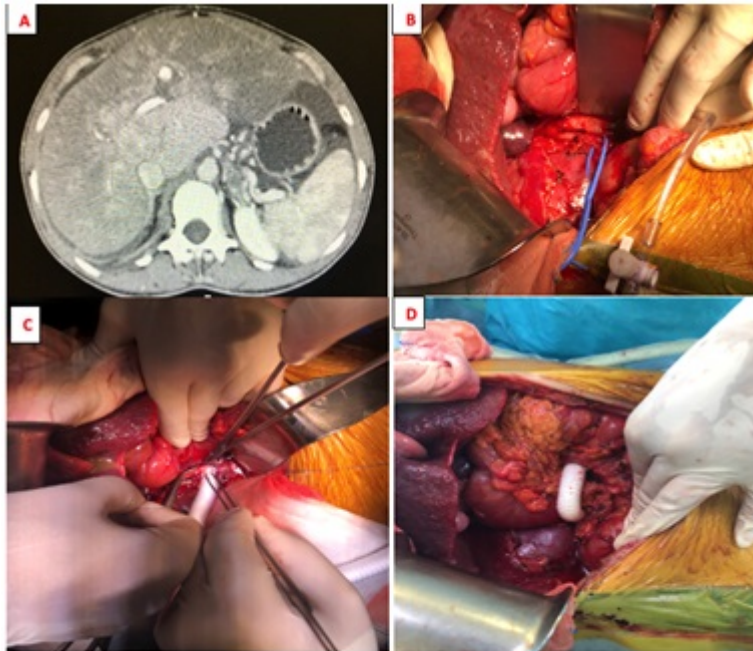


Figura 1: A: Hipertrofia lóbulo caudado. B. Vena gonadal derecha (vessel-loop) y medición gradiente presiones en VCI. C. Anastomosis termino lateral en VCI. D. Anastomosis en VMS.

**Discusión:** Las cirugías derivativas porto sistémicas disminuyeron tras la aparición del TIPS. El shunt mesocava es una derivación total que descomprime el sistema venoso portal, una cirugía técnicamente exigente que se reserva actualmente a pacientes en los que el TIPS es refractario. Según la guía de manejo de la sociedad americana del estudio de las enfermedades hepáticas, el *shunt* portosistémico quirúrgico debe ser realizado cuando no es factible el TIPS y el paciente no reúna criterios de trasplante, como es el caso aquí presentado. La medición intraoperatoria del gradiente de presión es necesaria, debido a la estenosis que produce el lóbulo caudado hipertrofiado sobre la vena cava infrahepática. Si este gradiente es elevado, la cirugía estaría contraindicada. En conclusión, la derivación mesocava se considera como uno de los procedimientos quirúrgicos de descompresión mesentérico sistémico más rápidos y seguros, por esto los cirujanos deben ser conocedores de esta técnica útil en determinados casos.