



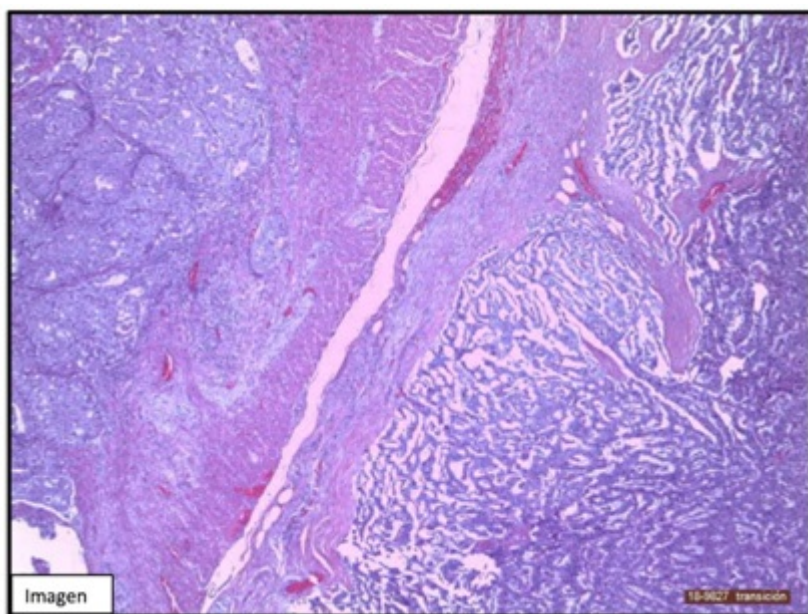
P-282 - TUMOR DE COLISIÓN PANCREÁTICO COMPUESTO POR ADENOCARCINOMA Y CARCINOMA NEUROENDOCRINO EN PACIENTE DIAGNOSTICADO DE NEOPLASIA DE PÁNCREAS

Pascual Nadal, Juan José; Garrido Benito, Beatriz; Illán Riquelme, Azahara; Baeza Carrión, Ana; Pérez Berenguer, Helena; Ripoll Martín, Roberto; Ots Gutiérrez, José Ramón; Oliver García, Israel

Hospital Marina Baixa, Villajoyosa.

Resumen

Introducción: Los tumores de colisión se definen como la asociación de dos o más tumores malignos en un mismo lugar anatómico separados por un estroma, y sin tener contacto entre ellos. Los tumores de colisión pancreáticos (TCP) son una entidad extremadamente infrecuente presentando mal pronóstico, incluso después de su completa resección. Se presenta un caso de TCP compuesto de adenocarcinoma infiltrante tipo ductal y carcinoma endocrino bien diferenciado.



Caso clínico: Paciente varón de 70 años sin antecedentes de interés, que en estudio por hemorragia digestiva alta es diagnosticado de neoplasia pancreática. La resonancia magnética informa de neoplasia en el surco duodenopancreático con sospecha de adenopatía de 2ª porción duodenal. Se realiza punción aspiración con aguja fina mediante ecoendoscopia, que informa de adenocarcinoma de páncreas. Tras discusión del caso en comité de tumores digestivos, se realiza esplenopancreatectomía total. Durante la intervención se descarta la existencia de adenopatía duodenal, correspondiendo dicha imagen radiológica al tumor. Durante su estudio anatomopatológico y

durante la talla de la pieza se evidencian dos masas bien diferenciadas que corresponden al área tumoral. El estudio microscópico e inmunohistoquímico revela la presencia de un adenocarcinoma infiltrante ductal de páncreas, que infiltra la pared del duodeno, así como un carcinoma neuroendocrino de bajo grado (a la izquierda se observa adenocarcinoma infiltrando la pared de duodeno y a la derecha el carcinoma neuroendocrino delimitado por cápsula fibrosa).

Discusión: Los TCP son una entidad poco frecuente y por tanto poco descrita en la literatura. La supervivencia media de estos pacientes, según la evidencia actual, es menor en comparación con aquellos pacientes diagnosticados de adenocarcinoma o tumor neuroendocrino aislados, no superando los 10 meses en la mayoría de los casos. El tratamiento quirúrgico parece ser el más adecuado en este tipo de tumores. Sin embargo, el diagnóstico preoperatorio es sumamente difícil ya que carece de síntomas clínicos y características radiológicas específicos, y suele hacerse durante el estudio anatomopatológico del espécimen tras la cirugía. Parecen existir factores de riesgo y alteraciones genéticas que asocian la coexistencia de ambos tipos de tumores más que resulte de un hallazgo casual, aunque los datos disponibles actualmente son insuficientes para sacar conclusiones firmes sobre la relación entre estas dos patologías. 1. Los TCP son entidades muy poco frecuentes, con muy mal pronóstico, siendo diagnosticados mediante el estudio anatomopatológico. 2. El diagnóstico preoperatorio es inusual dado que carecen de características clínicas y radiológicas específicas. 3. El tratamiento de elección, siempre que sea posible, es la resección quirúrgica.