



## P-478 - TUBERCULOSIS MILIAR CON AFECTACIÓN ESPLÉNICA Y HEPÁTICA. A PROPÓSITO DE UN CASO

García Gil, José Manuel; Hergueta González, Javier; de la Plaza Llamas, Roberto; Díaz Candelas, Daniel Alejandro; López Marcano, Aylhin; Medina Velasco, Anibal; González Sierra, Begoña; Ramia Ángel, José Manuel

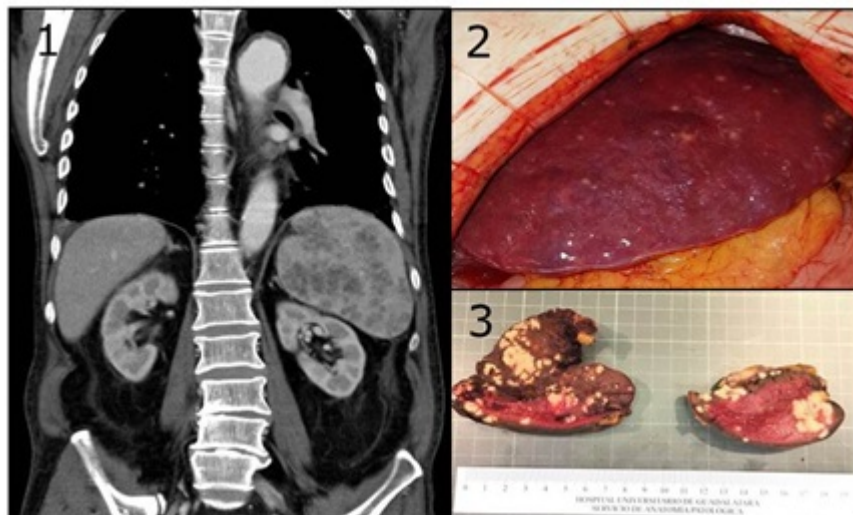
Hospital Universitario de Guadalajara, Guadalajara.

### Resumen

**Introducción:** La tuberculosis miliar se define como la diseminación hematogena de *Micobacterium tuberculosis*, con afectación pulmonar y/o extrapulmonar, con especial afinidad por órganos vascularizados (hígado, bazo, médula ósea, cerebro, etc.). Puede darse en el contexto de una infección primaria, de curso generalmente agudo o por la reactivación de un foco latente, habitualmente años tras la exposición inicial. En pacientes inmunocompetentes supone el 2% de casos de tuberculosis, pero aumenta al 38-70% en pacientes inmunodeprimidos (VIH, corticoesteroides, inhibidores TNF alfa, etc.). Puede manifestarse como fiebre de origen desconocido, sudoración nocturna, astenia y otros síntomas inespecíficos según los órganos implicados. Analíticamente son frecuentes la anemia normocítica, normocrómica y la elevación de reactantes de fase aguda. Hasta un 50% de casos presentan radiografía de tórax normal. Hemocultivos, esputo y Mantoux pueden ser negativos, por lo que el diagnóstico requiere la identificación del bacilo en biopsia. Presentamos un caso de tuberculosis miliar que precisó cirugía como parte del proceso diagnóstico-terapéutico.

**Caso clínico:** Varón de 82 años en seguimiento por Reumatología por artritis seronegativa de MMII, en tratamiento con metotrexate y el antecedente de operación de Hartmann por diverticulitis perforada y posterior restablecimiento del tránsito, que precisó reintervención por evisceración. Ingresa en M. Interna para estudio de cuadro de fiebre sin foco y síndrome constitucional. Analítica: Hb 9 g/dl, PCR 217,2 y PCT 1,3. Rx tórax: sin infiltrados. Mantoux: negativo. Quantiferon: positivo. Hemocultivos y esputo: estériles, baciloscopia negativa. TAC (fig.): esplenomegalia con innumerables lesiones nodulares focales. Adenopatías a nivel cervical inferior izquierdo, torácico, abdominal superior y derrame pleural. ECO abdominal: Colelitiasis. Esplenomegalia con múltiples LOEs sólidas. Pequeñas adenopatías retroperitoneales. Ascitis escasa. PAAF ecoguiada esplénica con celularidad linfoide sin displasia. Biopsia de médula ósea con hiperplasia megacariocítica (cultivo estéril y baciloscopia negativa en ambas muestras). Con el juicio diagnóstico de síndrome linfoproliferativo como primera posibilidad, se indicó esplenectomía. Tratamiento quirúrgico: LPMSeIU. Plastrón inflamatorio crónico que engloba bazo, ángulo esplénico colónico, estómago y ligamento gastroesplénico sin evidencia de adenopatías patológicas mesentéricas ni epiploicas. Infiltrado miliar en superficie hepática (2). Esplenectomía compleja por adherencias inflamatorias densas. Sangrado con origen en vena de hilio esplénico y laceración parenquimatosa, resuelto mediante termosellado y puntos hemostáticos (transfusión intraoperatoria de dos concentrados de

hematías). Biopsia de segmento III hepático. El diagnóstico anatomopatológico fue de tuberculosis miliar con afectación hepática y esplénica (3). La PCR fue positiva para *M. tuberculosis* en la muestra esplénica. Presentó fiebre persistente de predominio vespertino, leucocitosis y PCR elevada. Los TAC realizados mostraron colecciones en segmento III hepático y celda esplénica, ambas de 3 cm y en línea alba de 8 × 2 cm, así como la formación de microabscesos hepáticos sugestivos de diseminación tuberculosa. El paciente recibió terapia antituberculosa con isoniacida, rifampicina, pirazinamida y etambutol desde el primer día postoperatorio y ciclos de tratamiento antibiótico empírico y según cultivos obtenidos por punción. Recibió el alta el día 85 postoperatorio.



**Discusión:** Ante la sospecha de tuberculosis diseminada, las muestras obtenidas en la cirugía abdominal pueden ser el único medio para obtener el diagnóstico definitivo.