



# Cirugía Española



[www.elsevier.es/cirugia](http://www.elsevier.es/cirugia)

## P-036 - HERNIA INCISIONAL CON CONTENIDO HEPÁTICO

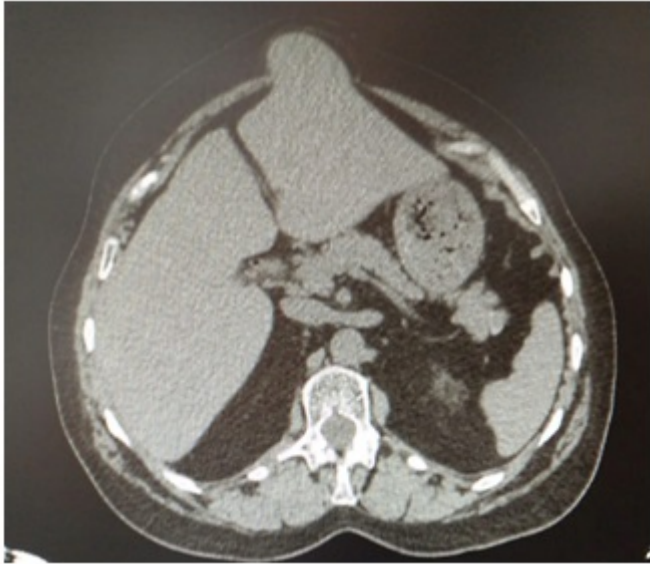
de la Herranz Guerrero, Pablo; Lara Fernández, Yaiza; Valdés Hernández, Javier; Oliva Mompeán, Fernando

Hospital Universitario Virgen Macarena, Sevilla.

### Resumen

**Introducción:** La herniación hepática a través de la pared abdominal ha sido previamente descrita por causas traumáticas o congénitas. La ruptura diafragmática o el onfalocelo suelen ser el origen en la mayoría de los casos. Sin embargo, existen pocas referencias publicadas de hernias con contenido hepático. Hasta el día de hoy y según nuestro conocimiento solo existen ocho casos en la literatura.

**Caso clínico:** Mujer de 60 años con diabetes mellitus e hipertensión arterial que acude a Urgencias por cuadro de dolor abdominal y fiebre de 38 °C. Tras estudios complementarios se objetiva leucocitosis de 14.000, bilirrubina total de 11,3, a expensas de bilirrubina directa de 10,4, LDH 324, GOT 97, GPT 190, amilasa 45, PCR 78. Se realiza ecografía abdominal que evidencia una vía biliar dilatada, fundamentalmente la extrahepática, con un colédoco de 18 mm, identificándose ocupación en su tercio distal compatible con coledocolitiasis. Dado el diagnóstico de colangitis aguda, se realiza CPRE que no es resolutoria ya que debido a sangrado del campo no pudieron extraerse los cálculos. Por ello, se realiza laparotomía subcostal derecha con colecistectomía y exploración de la vía biliar mediante coledocotomía, con extracción de cálculos y colocación de tubo de Kehr. El postoperatorio transcurre sin incidencias y el tubo es retirado a las dos semanas. Es revisada en consulta un mes más tarde y presenta una hernia incisional M1-2 W2 con contenido hepático. La paciente refiere dolor abdominal asociado a tumoración epigástrica, sin describir molestias digestivas. Por ello, es programada para eventroplastia quirúrgica.



**Discusión:** Las hernias hepáticas son casos extremadamente raros. El primer caso descrito en la literatura fue en el año 2000 por Adeonigbagbe et al. y se trataba de una mujer de 56 años con obesidad y sin historia previa de intervenciones quirúrgicas abdominales que presentaba dolor abdominal de seis meses de evolución y en el estudio diagnóstico se evidenció una hernia ventral con contenido hepático. Además de ser el primer caso descrito, es el único desarrollado en paciente sin antecedente quirúrgico. Los casos descritos tras intervenciones abdominales han sido los trabajos de Sheer et al. Abci et al. y Nuño-Guzman et al. en los años 2004, 2005 y 2012 respectivamente. Los antecedentes de estos pacientes fueron casos desarrollados tras trasplante hepático y tras colecistectomías laparotómicas. En cuanto a los casos desarrollados tras esternotomía son cuatro los publicados por Shanbhogue et al., Warbrick-Smith et al., Barral et al. y Neelamraiu et al. en 2009, 2012, 2014 y 2015 respectivamente. Todos ellos describen pacientes con antecedentes de esternotomía para realización de *bypass* coronario. El manejo de estas inusuales hernias es complejo, debido a la poca literatura existente. Por ello, hay que realizar un tratamiento individualizado a cada paciente para decidir si el tratamiento correcto es el conservador o el quirúrgico. Debido al poco riesgo de complicación de estas hernias, en pacientes con comorbilidades asociadas el tratamiento expectante podría ser de elección. Sin embargo, en pacientes operables y clínicamente sintomáticos la reparación quirúrgica podría ser la mejor solución.