



Cirugía Española



www.elsevier.es/cirugia

VC-031 - CIRUGÍA DE REVISIÓN: DISTALIZACIÓN DE *BYPASS* GASTROYEYUNAL PREVIO Y RESECCIÓN DE CANDY CANE POR LAPAROSCOPIA

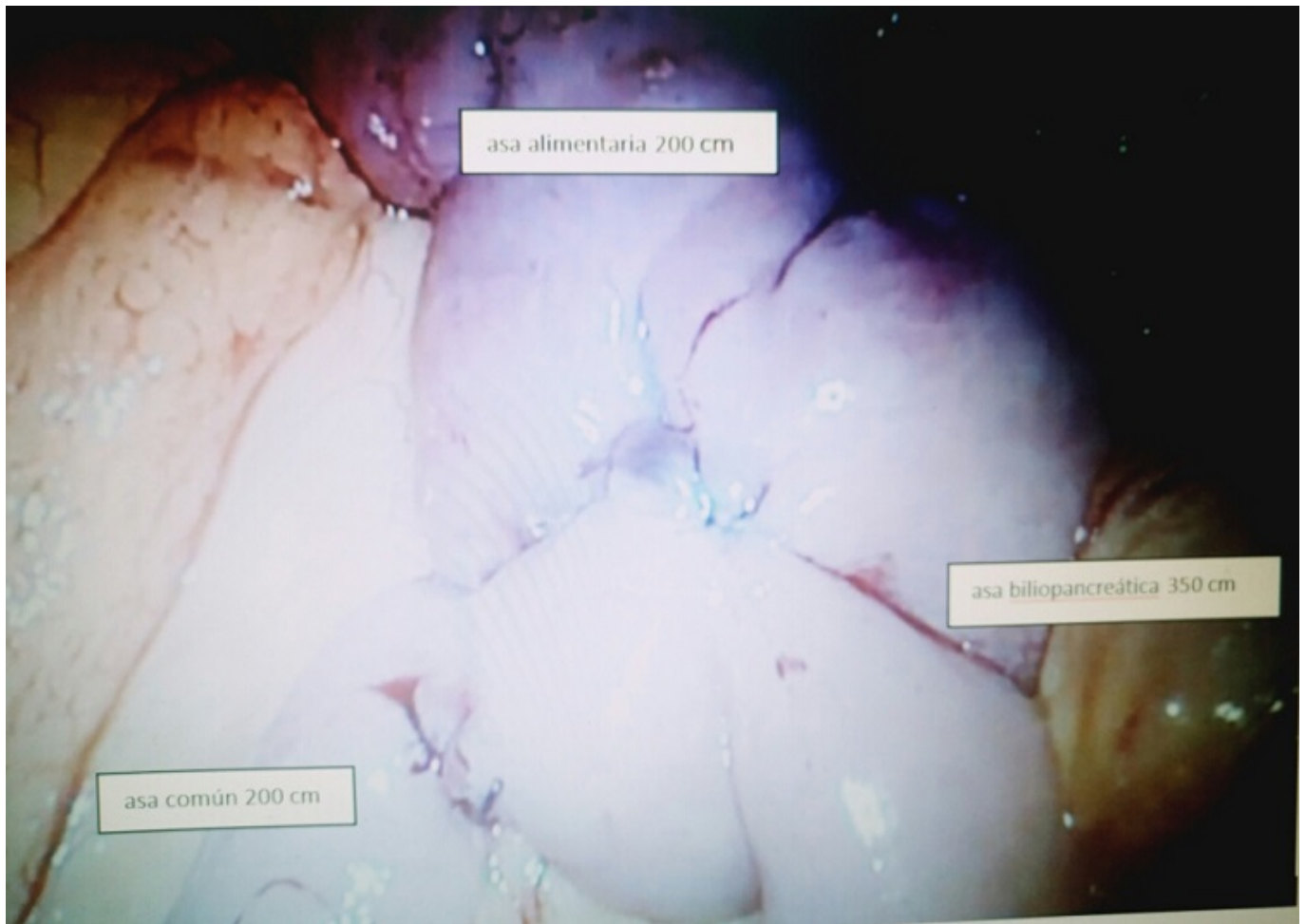
García Moreno, Valvanera; Laguna Sastre, José Manuel; Queralt Martín, Raquel; Martínez, Andreu; Ibáñez Belenguer, Miguel; Beltrán Herrera, Homero; Rivadulla, Isabel; Escrig Sos, Javier

Hospital General, Castellón de la Plana.

Resumen

Introducción: En la actualidad la obesidad tiene una alta prevalencia, suponiendo un 50% en Europa. A medida que aumenta el número de pacientes intervenidos de cirugía bariátrica, aumentan los casos que requieren cirugía de revisión suponiendo el 13,6% de todas las cirugías bariátricas realizadas. El objetivo de la cirugía de revisión es solucionar la falta de pérdida de peso, reganancia de peso, recurrencia de las comorbilidades u otras complicaciones derivadas de la cirugía bariátrica realizada inicialmente. La distalización consiste en conseguir un incremento de la malabsorción, a expensas de la disminución de la longitud del asa común, que varía desde 150 hasta 200 cm.

Caso clínico: Se presenta un caso de cirugía de revisión bariátrica realizada en nuestro centro. Mujer de 48 años intervenida en mayo de 2008 por obesidad mórbida (peso: 110 Kg, IMC: 44,63 Kg/m²) de *bypass* gastroyeyunal con asa biliar de 60 cm y asa alimentaria de 200 cm. Seguimiento postoperatorio durante 11 años, la paciente corrigió la HTA y la DM tipo 2, sin precisar tratamiento para estas patologías. Presentó una pérdida de peso inicial el primer año de 25 Kg, manteniéndose en los siguientes cinco años con peso estable en 85 Kg, presentando en los años posteriores una reganancia ponderal llegando a IMC: 43,48 Kg/m². Las pruebas complementarias realizadas son: TEGD: Morfología de reservorio gástrico preservada, sin dilatación. No reflujo. TAC abdomino-pélvico: cambios postquirúrgicos. Sin alteraciones. Gastroscopia: sin alteraciones. Descartando previamente la fístula gastro-gástrica, dilatación del *pouch* gástrico u otras alteraciones de la cirugía previa se propone realizar distalización del *bypass* gastroyeyunal como cirugía bariátrica de revisión. Intraoperatoriamente se evidencia síndrome adherencial, realizando adhesiolisis; y Candy Cane del muñón yeyunal realizando resección con endograpadora. Contabilización desde válvula ileocecal 200 cm (será la nueva asa común), y se referencia con Vessel loop. Referenciación con Vessel loop de asa alimentaria proximal al pie de asa del *bypass* gastroyeyunal previo. Realización de nuevo pie de asa mediante anastomosis latero lateral mecánica con endograpadora y cierre del ojal entérico con sutura barbada 3/0; sección del asa alimentaria distal al nuevo pie de asa. Finalmente quedan 200 cm de asa común, 200 cm de asa alimentaria y asa biliopancreática, que se alarga, de unos 350 cm. En el postoperatorio la paciente evoluciona favorablemente, sin complicaciones; siendo dada de alta a las 72h. En el seguimiento posterior se evidenció una pérdida de 8 Kg en el primer mes, y ausencia de diarreas, ni otras sintomatologías digestivas.



Discusión: La distalización estaría indicado en pacientes con *bypass* gastroyeyunal que presenten reganancia de peso, falta de pérdida de peso y recurrencia de enfermedades metabólicas; habiendo descartado previamente la fistula gastro-gástrica por estudio de imagen contrastado y endoscopia. Es un procedimiento reproducible; ha demostrado tener resultados favorables en pérdida de peso en pacientes con reganancia y en resolución de comorbilidades con una baja incidencia de deficiencia nutricional.