CIR ESP. 2019;97(Espec Congr 2):3

Cirugía Española

www.elsevier.es/cirugia

P-559 - ANOMALÍA LINFOVASCULAR COMO TUMOR MAMARIO. MANEJO DIAGNÓSTICO Y TERAPÉUTICO

Marín, Caridad; Nicolás, Tatiana; Galindo, Pedro José; Marín, Pedro; Alconchel, Felipe; Rodrigues, Kamila; Conesa, Ana; Parrilla, Pascual

Hospital Universitario Virgen de la Arrixaca, Murcia.

Resumen

Introducción: Las anormalidades vasculares de la mama incluyen las malformaciones arteriales, venosas y del sistema linfático, congénitas o adquiridas, que, en ocasiones se asocian a tumores vasculares, ya sean benignos o malignos. Es una patología infrecuente y su importancia radica en un adecuado diagnóstico, ya que pueden llegar a confundirse clínica y radiológicamente con el cáncer de mama.

Caso clínico: Mujer de 39 años sin antecedentes, consulta por un nódulo mamario izquierdo de meses de evolución. La exploración se evidenciaba un nódulo en cuadrante supero-externo de mama izquierda, de 4 cm de diámetro, bien delimitado, móvil y no doloroso. En la mamografía se evidenciaba en el cuadrante superoexterno un nódulo de 56 × 18 mm, (BIRADS Iva). En la RMN se aprecia una lesión nodular con realce homogéneo, con finos tractos hipocaptantes y una curva dinámica ascendente tipo 1, sin adenopatías axilares sospechas. La biopsia con aguja gruesa (BAG) informó de lesión compatible con malformación vasculolinfática, sugestiva de linfangioma, realizándose extirpación quirúrgica. La histología definió una lesión blanda, de 5 cm, compuesta por numerosas estructuras vasculares de variable tamaño, tortuosas y de paredes delgada, tapizadas por endotelio plano monocapa sin atipias. Presentando positividad para el marcador linfático D2-40 con WT-1 negativo, por lo que el tumor se filió como una malformación vascular mixta de tipo linfático-venosa con predominio linfático. Tras un seguimiento de 3 meses, la paciente persiste asintomática y sin complicaciones.

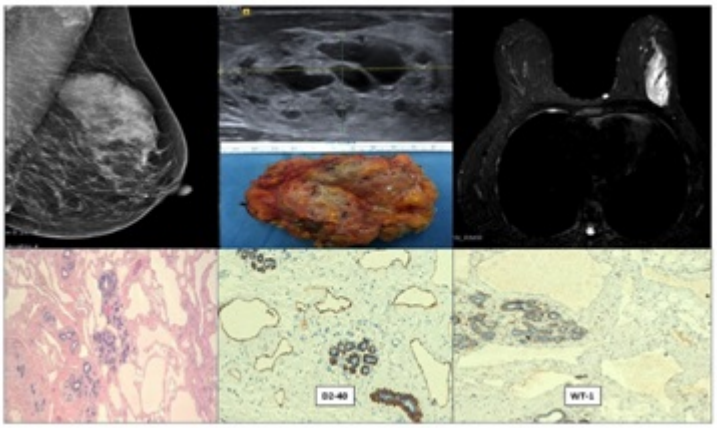

Discusión: Las malformaciones venosas son anomalías de bajo flujo no pulsátiles, compresibles y en ocasiones pueden tener fenómenos trombóticos y coagulopáticos en su interior. A diferencia de las arteriales, suelen estar presentes en el tejido mamario desde el nacimiento, en la pubertad o el embarazo, que es cuando se suelen diagnosticar. Son alteraciones embrionarias y algunas mutaciones presentan carácter hereditario. Suelen ser asintomáticas, pero pueden dar clínica por su crecimiento. Este dato, junto a que no regresan espontáneamente, permite su distinción con los hemangiomas. Otro grupo son los hemangioendoteliomas, en cuyo diagnóstico diferencial debe considerarse la hiperplasia pseudoangiomatosa estromal. El diagnóstico se basa en el estudio histológico hallando miofibroblastos dispuestos en falsos canales vasculares que no contienen glóbulos rojos. Los linfangiomas son malformaciones linfáticas benignas infrecuentes, hallándose principalmente en adultos jóvenes. Pueden ser simples, cavernosos o quísticos. Radiológicamente aparecen como lesiones bien circunscritas, solitarias, lobuladas. El eco-Doppler no muestra flujo en su interior y la RNM puede mostrar realce de los septos. La BAG permite el diagnóstico definitivo, describiéndose vasos linfáticos más o menos dilatados, como ocurrió en el caso que se presenta. Recientemente se utiliza el D2-40 (anticuerpo monoclonal IgG2a) como marcador selectivo de las células linfáticas endoteliales que permitiría filiar de forma más precisa el origen de las mismas. Sirviendo, por tanto, para el diagnóstico diferencial con hemangiomas, angiolipomas y el resto de las malformaciones. El manejo del linfangioma es controvertido. Se han descrito casos de degeneración maligna en linfangiomas irradiados, aunque es infrecuente, por lo que han surgido tratamientos opcionales a la cirugía como la esclerosis, la ablación con láser o radiofrecuencia y la radioterapia.

0009-739X © 2019 AEC. Publicado por Elsevier España, S.L.U. Todos los derechos reservados