CIR ESP. 2019;97(Espec Congr 2):35

Cirugía Española

www.elsevier.es/cirugia

P-732 - OCLUSIÓN INTESTINAL SECUNDARIA A QUISTE DE INCLUSIÓN PERITONEAL GIGANTE SECUNDARIO A SÍNDROME DE HIPERESTIMULACIÓN OVÁRICA

Ruiz Guardiola, Rocío[1]; Gil Torregrosa, María José[2]; Coloma Lidón, José Vicente[2]; Navarro, Carlos[2]; Coves, Rosario[2]; Huertas Riquelme, Juana Luisa[2]; Camacho, Julio[2]

[1]Hospital Marina Baixa, Villajoyosa; [2]Hospital General de Elda, Elda.

Resumen

Objetivos: El quiste de inclusión peritoneal, también denominado mesotelioma quístico benigno, es una entidad muy poco frecuente que afecta al peritoneo abdominal. Es un tumor benigno con tendencia a la recidiva y excepcionalmente presenta degeneración maligna. La clínica suele estar relacionada con el tamaño de la tumoración y la localización. Suele manifestarse como dolor abdominal, distensión abdominal o pasa palpable. Por otra parte, el síndrome de hiperestimulación ovárica (SHO), es una complicación casi exclusivamente iatrogénica derivada de la hiperestimulación farmacológica del ovario y desencadenada tras la administración de la hormona gonadotrofina coriónica (hCG), para los tratamientos de reproducción asistida. La hCG en presencia de ovarios hiperestimulados provoca un incremento de la permeabilidad capilar con lo que se produce una extravasación de líquido al tercer espacio. Presentación de un caso clínico. Se registraron los datos clínicos, estudios preparatorios y evolución clínica.

Caso clínico: Presentamos el caso de una mujer de 33 años, con antecedentes de atresia y malrotación intestinal intervenida a los 15 días de vida, reintervenida en 2 ocasiones por peritonitis y apendicectomizada. La paciente se somete a una extracción folicular con intención de realización de FIV que se suspende por síndrome de hiperestimulación ovárica, siendo ingresada por vómitos y dolor y distensión abdominal a cargo de ginecología. Durante el ingreso empeora clínicamente con hallazgos de insuficiencia renal en la analítica (creatinina 3) y sintomatología de oclusión intestinal, realizándose interconsulta a cirugía. A la exploración física: abdomen distendido con efecto masa en hipogastrio y mesogastrio con molestias abdominales difusas sin signos de irritación peritoneal. E. complementarias: TAC: formación quística gigante que ocupa la práctica totalidad de la pelvis y se extiende a abdomen superior, lateralizándose a la izquierda, de 21,7 × 22,9 cm. Desplaza las asas intestinales lateral y superiormente con moderada dilatación de asas de delgado, sin visualizar cambios bruscos de calibre. Ocasiona una ureterohidronefrosis bilateral grado II/III. Dada la clínica oclusiva y la compresión ureteral en el contexto del síndrome de hiperestimulación ovárica, se realiza drenaje percutáneo ecodirigido que se retira a las 24 horas tras resolución del cuadro. La paciente es dada de alta a las 48 horas tras recuperación de tránsito, con función renal normalizada y encontrándose asintomática, afebril y con constantes normales. En control ecográfico pasadas cuatro semanas se aprecia resolución de la gran lesión quística, con persistencia de quiste de inclusión peritoneal de unos 64 × 69 mm.

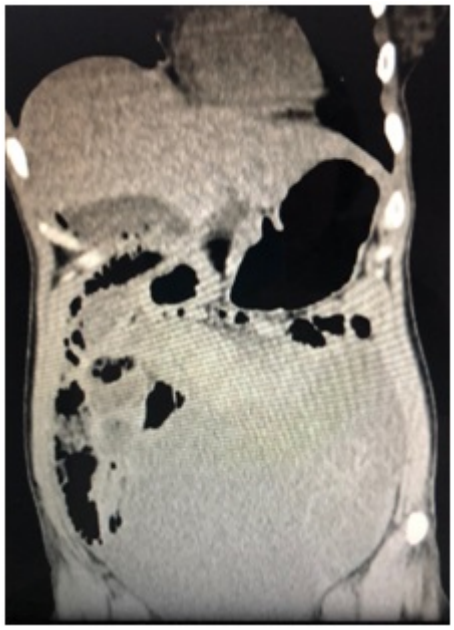

Discusión: El mesotelioma quístico benigno es un tumor muy infrecuente que no está asociado con síntomas, signos o características radiológicas típicas, haciendo muy difícil su diagnóstico. En el caso clínico planteado, el síndrome de hiperestimulación ovárica desencadenó un crecimiento del quiste de inclusión a expensas de un aumento de la permeabilidad capilar. Ante los hallazgos descritos se sugiere que puede ser útil un control estricto de las pacientes que presenten quistes de inclusión peritoneal conocidos que vayan a ser sometidas a técnicas de hiperestimulación ovárica controlada o la valoración de la exéresis completa del quiste previo a iniciar técnicas de estimulación ovárica.

0009-739X © 2019 AEC. Publicado por Elsevier España, S.L.U. Todos los derechos reservados