



Cirugía Española



www.elsevier.es/cirugia

P-747 - TUMOR DE VANEK COMO CAUSA INFRECUENTE DE INVAGINACIÓN ÍLEO-ILEAL

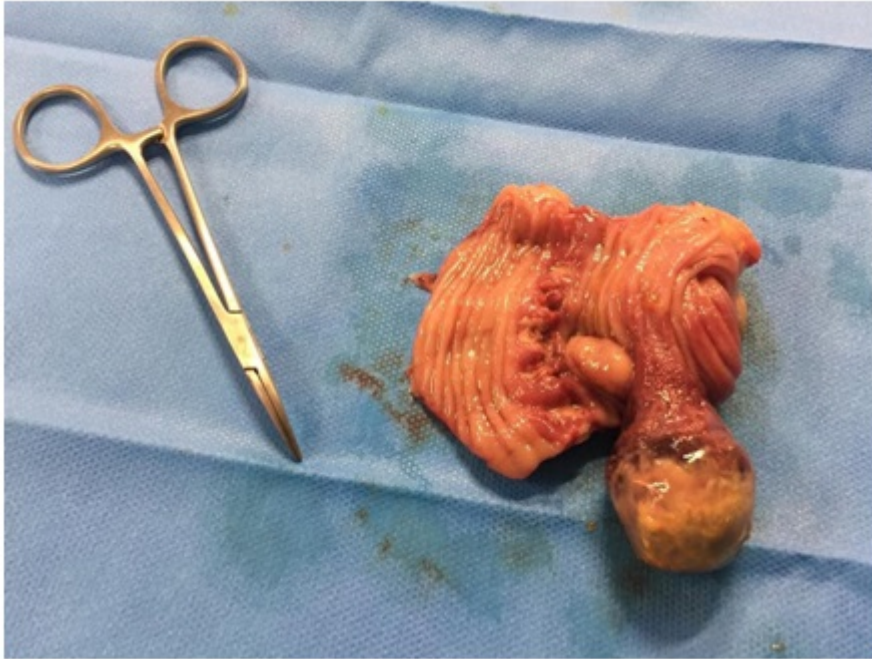
Sánchez Haro, Edward; Cuadrado Velázquez, Marta; Piqueras Hinojo, Ana; López Vendrell, Laura; Torres Marin, Ana; Gene Skrabec, Clara; Camps Ausàs, Ignasi; Julián Ibáñez, Joan Francesc

Hospital Universitari Germans Trias i Pujol, Badalona.

Resumen

Introducción: Presentación del caso clínico de una paciente que cursó con una invaginación intestinal causada por un tumor fibroide inflamatorio (tumor de Vanek), entidad infrecuente en el adulto. Se describe su presentación clínica, el diagnóstico radiológico y tratamiento quirúrgico.

Caso clínico: Mujer de 20 años con antecedente de ooforectomía izquierda por torsión ovárica hace 7 años. Acudió a urgencias hasta en 3 ocasiones por dolor abdominal a nivel epigástrico e hipocondrio derecho que fue tratada inicialmente como un cólico hepático. Además, presentó vómitos y estreñimiento de 4 días de evolución. En la exploración física el abdomen estaba levemente distendido, timpánico, con dolor a la palpación en hemiabdomen derecho, sin signos de irritación peritoneal. La analítica mostró un tiempo de protombina de 60% y elevación de reactantes de fase aguda. En la radiografía simple de abdomen se observó dilatación de asas intestinales con patrón en ‘pilas de monedas’. Fue tratada inicialmente como un cuadro suboclusivo y dada la persistencia de síntomas se realizó TC abdominal que mostró una invaginación intestinal a nivel de la válvula ileocecal que condicionaba una dilatación intestinal retrógrada. Dados los hallazgos se decidió tratamiento quirúrgico urgente. Se realizó una incisión de McBurney identificando un segmento de íleon distal invaginado sobre sí mismo. Se redujo mediante taxis palpando una tumoración intraluminal de aspecto redondeado y se resecó aproximadamente 10 cm conteniendo el segmento ileal afecto. No hubo signos de compromiso vascular en el segmento resecado. Se realizó una anastomosis latero-lateral manual y cursó un postoperatorio correcto siendo dada de alta 4 días después de la intervención. El examen anatomopatológico informó de un pólipo de 2,5 cm de diámetro con un pedículo de 1 cm compatible con un pólipo fibroide inflamatorio sin evidencia de malignidad.



Discusión: El tumor de Vanek es una rara entidad de carácter benigno con una variedad de síntomas según su localización. A nivel ileal, el tumor de Vanek se asocia frecuentemente a invaginación intestinal provocando síntomas oclusivos. El diagnóstico es complejo y hace falta una alta sospecha clínica para detectarlo. El tratamiento de la invaginación intestinal suele ser quirúrgico, aunque es controvertida la reducción previa a la resección.