



Cirugía Española

www.elsevier.es/cirugia



P-048 - BYPASS CARÓTIDO-CAROTÍDEO EN ROTURA CONTENIDA TRAS ENDARTERECTOMÍA

Pascual Nadal, Juan José¹; Baeza Carrión, Ana¹; Velayos García, Paula¹; Miñano Pérez, Alberto²; Bercial Arias, Jorge²; Ripoll Martín, Roberto¹; Ots Gutiérrez, José Ramón¹; Oliver García, Israel¹

¹Hospital Marina Baixa de Villajoyosa, Villajoyosa; ²Hospital General Universitario, Alicante.

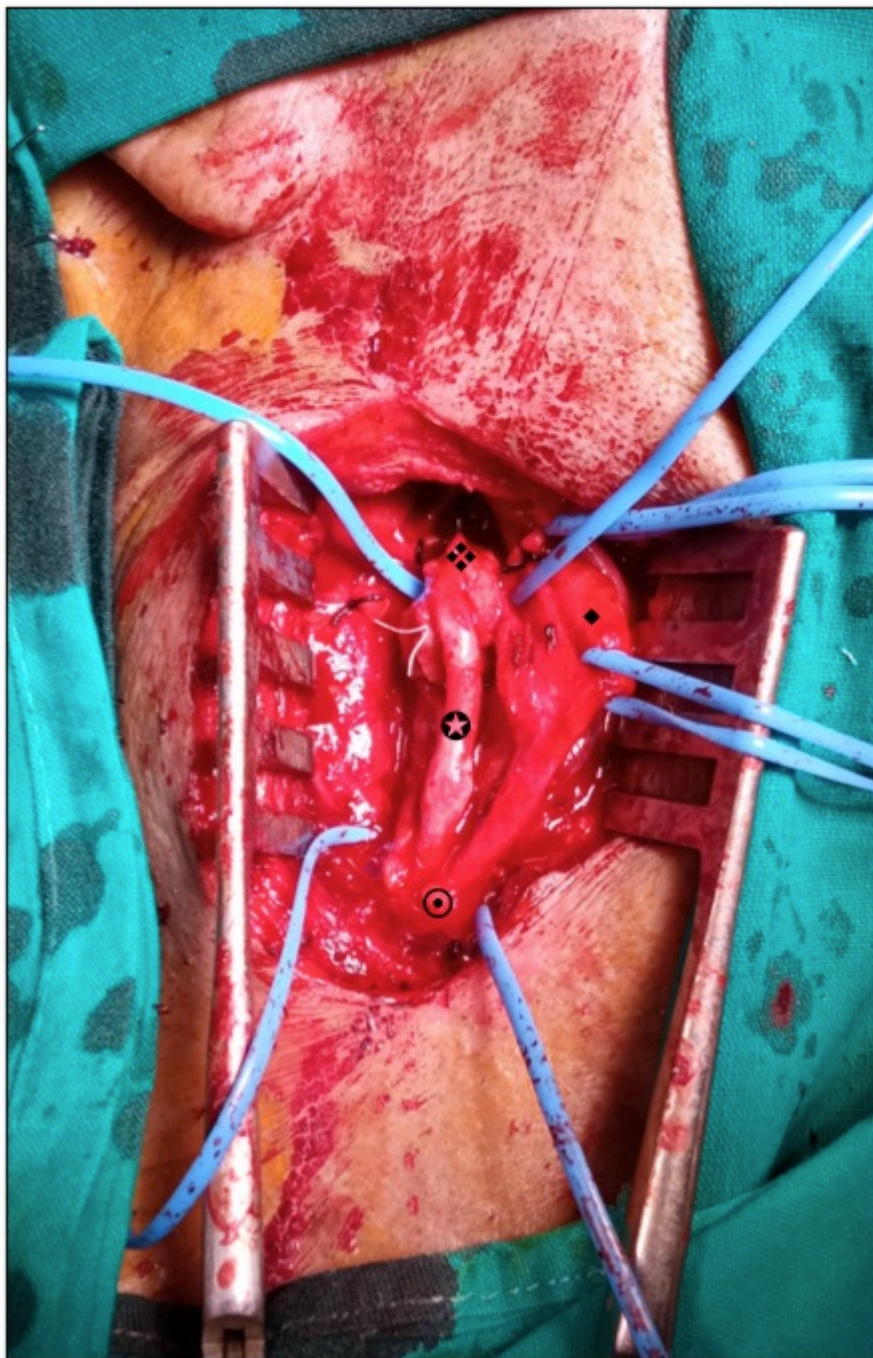
Resumen

Introducción: La endarterectomía carotídea es el procedimiento quirúrgico de elección ante la existencia de una estenosis sintomática. El cierre primario de la carótida o mediante angioplastia con parche es la técnica de elección, aunque en determinadas situaciones la reconstrucción mediante *bypass* tiene su indicación. Se presenta el caso de un paciente con reconstrucción carotídea mediante interposición de *bypass* de vena safena.

Caso clínico: Paciente varón de 74 años con antecedentes de hipertensión arterial, dislipemia, fibrilación auricular paroxística y episodio reciente de accidente cerebrovascular isquémico transitorio sin secuelas neurológicas clínicas. La resonancia magnética diagnóstica lesiones isquémicas agudas establecidas en territorio cerebral derecho de probable origen embólico. El angioTC cervical muestra una importante ateromatosis carotídea con placa parcialmente calcificada y placa blanda concéntrica en origen de la carótida interna derecha que condiciona estenosis filiforme de 2 mm, sin defectos de repleción en arterias intracraneales del polígono de Willis por dominancia izquierda. Con estos hallazgos se decide en comité la realización de endarterectomía carotídea. En el tiempo quirúrgico, tras el control de trípode carotídeo y previa heparinización, se realiza la arteriotomía longitudinal sobre carótida común e interna. Se halla una gran placa de ateroma que condiciona una erosión y rotura contenida de origen en la carótida interna en su cara posteromedial, sin existir claro plano de separación, lo que imposibilita su extracción sin lesionar la arteria. Ante estos hallazgos, dada la imposibilidad del cierre primario o de la angioplastia con parche pericárdico, se decide la realización de un *bypass* carotídeo-carotídeo, en este caso autólogo, de safena interna invertida (fig.). Ligadura posterior de carótida externa. En el posoperatorio inmediato y la hospitalización el paciente no presentó complicaciones locales ni neurológicas.

Discusión: La endarterectomía carotídea es el tratamiento de elección estandarizado para la estenosis sintomática. El cierre de la arteriotomía mediante la angioplastia con parche pericárdico, Dacron o polytetrafluoroethylene es de elección, dado que reduce el riesgo de oclusión arterial e infarto perioperatorio, así como la reestenosis a largo plazo, en comparación con el cierre primario. El uso del *bypass* con vena puede ser útil en casos de reintervención por infección del injerto previo o por imposibilidad del cierre o reparación carotídea, como ocurrió en nuestro paciente. Cabe mencionar el riesgo dehiscencia y rotura posoperatoria inmediata, y de pseudoaneurismas a largo plazo, pudiendo ascender hasta el 17%, por lo que su recomendación queda reservada para este tipo

de casos. En caso de precisar su uso, la vena safena es la preferida para las reconstrucciones con *bypass*.



- ⊙ A. Carótida común abierta
- ❖ A. Carótida Interna abierta
- ◆ A. Carótida externa
- ⊗ Bypass safena

Conclusiones: La endarterectomía carotídea no se encuentra exenta de complicaciones intraoperatorias locales. El cierre mediante angioplastia es de elección. En caso de imposibilidad de reparación de la arteria carótida, es posible la realización de un *bypass* con vena safena.