




# Cirugía Española

[www.elsevier.es/cirugia](http://www.elsevier.es/cirugia)



## O-153 - UTILIDAD DEL PET/TC 18F-FLUOROCOLINA COMPARADO CON 99MTC-SESTAMIBI Y ECOGRAFÍA EN LA DETECCIÓN DE LESIONES PARATIROIDEAS EN PACIENTES CON HIPERPARATIROIDISMO PRIMARIO

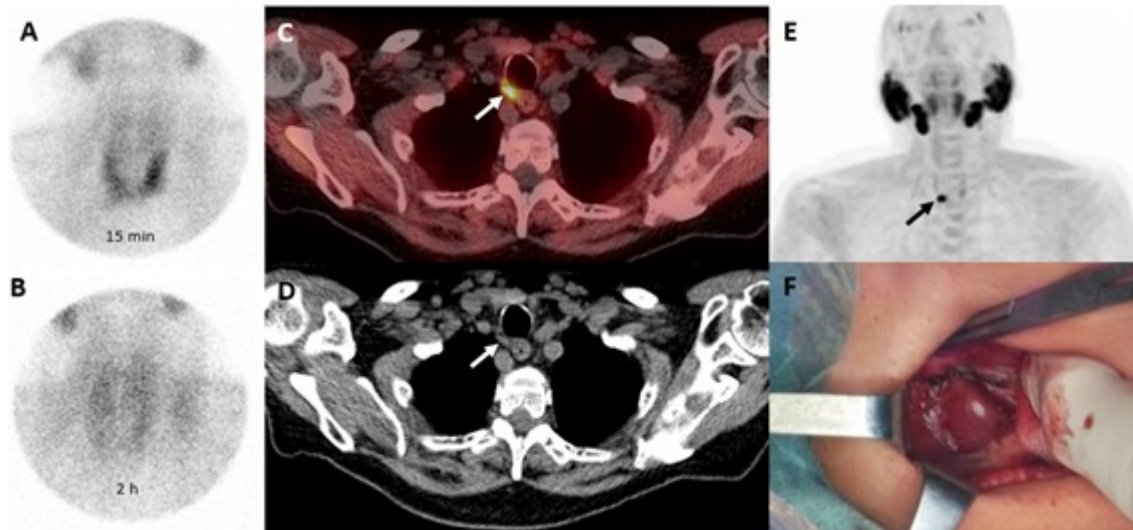
Manyalich-Blasi, Marti; Domínguez-Garijo, Paula; Sánchez-Izquierdo, Nuria; Butori, Eugenia; López-Boado, Miguel Ángel; Rull Ortuño, Ramón; Vidal-Sicart, Sergi; Vidal, Òscar

Hospital Clínic de Barcelona, Barcelona.

### Resumen

**Objetivos:** El hiperparatiroidismo primario (pHPT) es una enfermedad endocrina causada por un aumento desproporcionado de la hormona paratiroidea (PTH) debido a un adenoma (80-85%) o por una hiperplasia múltiple de las glándulas paratiroides (5-15%). La paratiroidectomía es el único tratamiento curativo del pHPT. Las técnicas quirúrgicas han evolucionado considerablemente durante las últimas décadas mediante la realización de operaciones menos invasivas con tasas de curación similares, tiempos de recuperación más rápidos, estancias hospitalarias más cortas y menos complicaciones. Aun así, la paratiroidectomía mínimamente invasiva requiere de estudios de imagen preoperatorios exactos que faciliten la localización de las glándulas paratiroides patológicas para planificar la cirugía. El objetivo de este estudio es comparar la fiabilidad diagnóstica del PET/TC con 18F-fluorocolina (FCH PET/TC), el 99mTc-sestamibi (MIBI) y la ecografía de cuello (USG) en 37 pacientes diagnosticados de hiperparatiroidismo primario (pHPT) sometidos a cirugía mínimamente invasiva de paratiroides.

**Métodos:** Estudio prospectivo desde enero de 2019 hasta septiembre de 2020 con participación de los departamentos de Medicina Nuclear, Endocrinología y Cirugía General de nuestro hospital. El diagnóstico de hiperparatiroidismo primario se realizó mediante el hallazgo de hipercalcemia o niveles elevados de PTH sérica, glándulas paratiroides patológicas documentadas en la cirugía y confirmadas por histopatología. La curación del pHPT se definió como una reducción del 50% o más de la PTH sérica y la normalización de los niveles de calcio sérico posoperatoriamente. Se incluyeron en el estudio de forma consecutiva 37 pacientes que fueron diagnosticados clínica y bioquímicamente de pHPT y que se habían sometido a las tres modalidades de imágenes preoperatorias (USG, MIBI y FCH PET/CT) seguidas de cirugía paratiroidea. En todos los pacientes se registraron los siguientes datos: antecedentes de cirugía tiroidea/paratiroidea previa, niveles séricos de PTH, Ca, P, excreción urinaria de Ca/24 h, densidad mineral ósea (DMO) del fémur proximal y vértebras lumbares y USG urinaria para estudio de la afectación esquelética y renal. También se registraron los resultados del estudio histopatológico.



**Resultados y conclusiones:** En 30 de 37 pacientes (81,1%) el PET/TC con FCH localizó correctamente la glándula patológica. En 3 casos de adenomas ectópicos, la precisión de las técnicas fue del 100% (3/3) para FCH PET/CT, 66,7% (2/3) para MIBI y 33,3% (1/3) para USG. Ni la USG ni el MIBI pudieron localizar las glándulas paratiroides patológicas en aquellos pacientes con enfermedad multiglandular, mientras que la FCH PET/CT localizó correctamente a un paciente (1/3, 33,3%) con dos adenomas y 3 pacientes (3/6, 50%) con hiperplasia. Las tres técnicas de imagen, FCH PET/CT, MIBI y USG arrojaron una sensibilidad del 92,1%, 57,9% y 32,4%, un valor predictivo positivo del 94,6%, 84,6% y 78,6% y una precisión diagnóstica del 96,4%, 85,7% y 79,0% respectivamente. En esta serie de pacientes con pHPT, la FCH PET/CT fue superior al MIBI y USG en la detección de adenomas, particularmente en presencia de glándulas ectópicas o enfermedad multiglandular.