



# Cirugía Española

[www.elsevier.es/cirugia](http://www.elsevier.es/cirugia)



## V-094 - EXÉRESIS DE ADENOMA PARATIROIDEO MEDIASTÍNICO MEDIANTE TORACOSCOPIA *SINGLE INCISION* - *VÍDEO ASSISTED THORACOSCOPY* (SI-VATS)

Coronado, Olga; Gomis, Alvaro; del Campo, Jone Miren; Bolufer, Sergio; Carrión, Ana; Abellón, Alvaro; Franco, Mariano; Ramia, Jose Manuel

Hospital General Universitario, Alicante.

### Resumen

**Introducción:** Habitualmente, el hiperparatiroidismo primario es secundario a un adenoma, localizado generalmente en la región cervical, aunque puede localizarse de forma ectópica en otras zonas como el mediastino. La localización preoperatoria del adenoma es fundamental para elegir la vía de abordaje y el éxito de la intervención.

**Caso clínico:** Varón de 67 años con antecedentes de dislipemia, hiperuricemia, ex-fumador, SAOS con CPAP, prostatectomía radical por cáncer de próstata. Durante el seguimiento oncológico el paciente presenta hipercalcemia (12,7 mg/dL [8,5-10,5 mg/dL]) en analítica sanguínea, desarrollando nefrolitiasis de repetición e insuficiencia renal crónica obstructiva. Se realiza determinación de hormona paratiroidea (PTH) con valores de 590 pg/mL [16-65 pg/mL]. El paciente inicia tratamiento con cinacalcet (45 mg/día) para control de hipercalcemia y se realiza ecografía cervical y gammagrafía SestaMIBI que no aprecian glándulas paratiroides patológicas. Tras un año de tratamiento médico con persistencia de elevación de PTH y ecografías cervicales negativas se decide realización de 18F-COLINA-PET/TC. En dicho estudio se objetiva lesión hipermetabólica paraesofágica derecha (a nivel de D2-D3), de unos 3,9 x 2,4 cm. Dada la localización del adenoma se plantea abordaje por videotoracoscopia SI-VATS (*single incision - vídeo assisted thoracoscopy*). Se interviene el día 3 de marzo de 2021 realizando incisión en 5º espacio intercostal de 4cm, objetivando mediante videotoracoscopia glándula paratiroidea ectópica en territorio retrotraqueal paraesofágico derecho. Se libera de vena ácigos y disecciona con energía ultrasónica. Intraoperatoriamente se confirma mediante estudio anatomopatológico tejido paratiroideo y se objetiva disminución de > 50% de PTH según criterios de Miami. El paciente es dado de alta al segundo día posoperatorio después de retirar el drenaje torácico sin complicaciones y sin necesitar tratamiento con calcio.

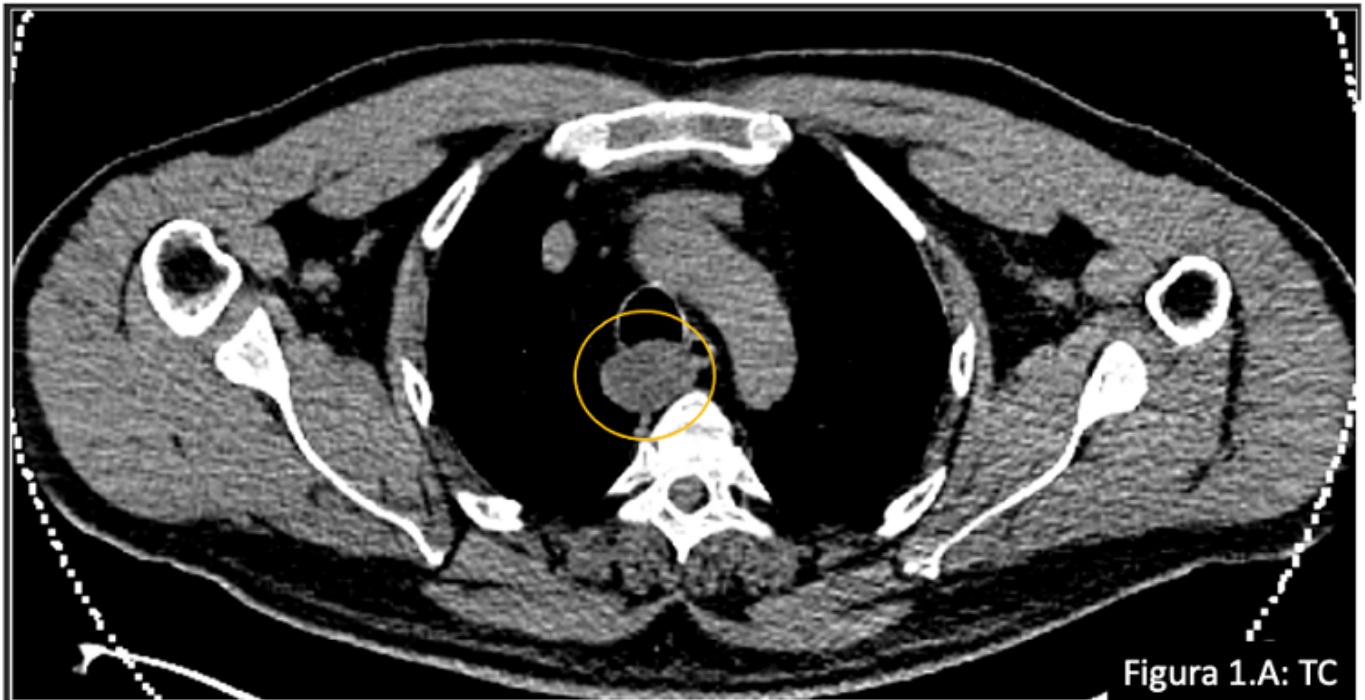

Figura 1.A: TC

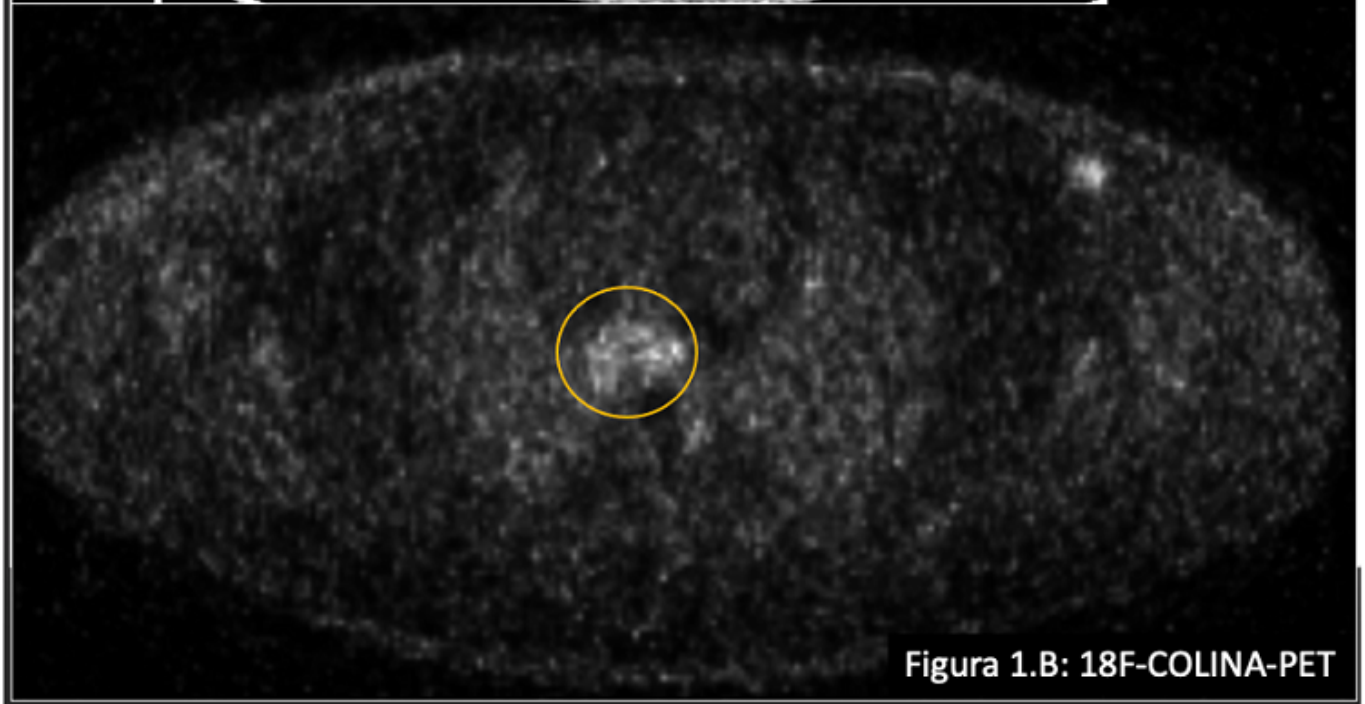


Figura 1.B: 18F-COLINA-PET

**Discusión:** La cirugía de los adenomas mediastínicos puede realizarse mediante cervicotomía, toracotomía, esternotomía, mediastinoscopia o toracoscopia, nuevas formas de abordaje son la toracoscopia robótica y la videotoracoscopia por incisión única (SI-VATS). Los estudios comparativos entre las diferentes técnicas abogan por la cirugía mínimamente invasiva dada la reducción de estancia hospitalaria y la morbilidad posquirúrgica. El acceso (cervical, subxifoidea, intercostal...) dependerá de la localización del adenoma, la disponibilidad de equipamiento y la preferencia del cirujano. En este sentido, la localización preoperatoria del adenoma es clave para el éxito del tratamiento. En nuestro paciente varios métodos diagnósticos no identificaron el adenoma por lo que tuvo que realizarse un PET/TC-colina, una herramienta de reciente aparición en la literatura que ha demostrado ser útil en los hiperparatiroidismos primarios con adenoma no localizado con pruebas convencionales.