



Cirugía Española

www.elsevier.es/cirugia



P-065 - CARCINOMA CORTICOADRENAL SECRETOR DE ALDOSTERONA. PRESENTACIÓN DE UN CASO Y REVISIÓN DE LA LITERATURA

de Ariño Hervas, Itziar; Aguirre Allende, Ignacio; Gallego Otaegui, Lander; Carballo Rodríguez, Laura; Andrés Imaz, Ainhoa; Padilla Otamendi, Miren; Bollo Arocena, María Isabel; Enríquez Navascués, Jose María

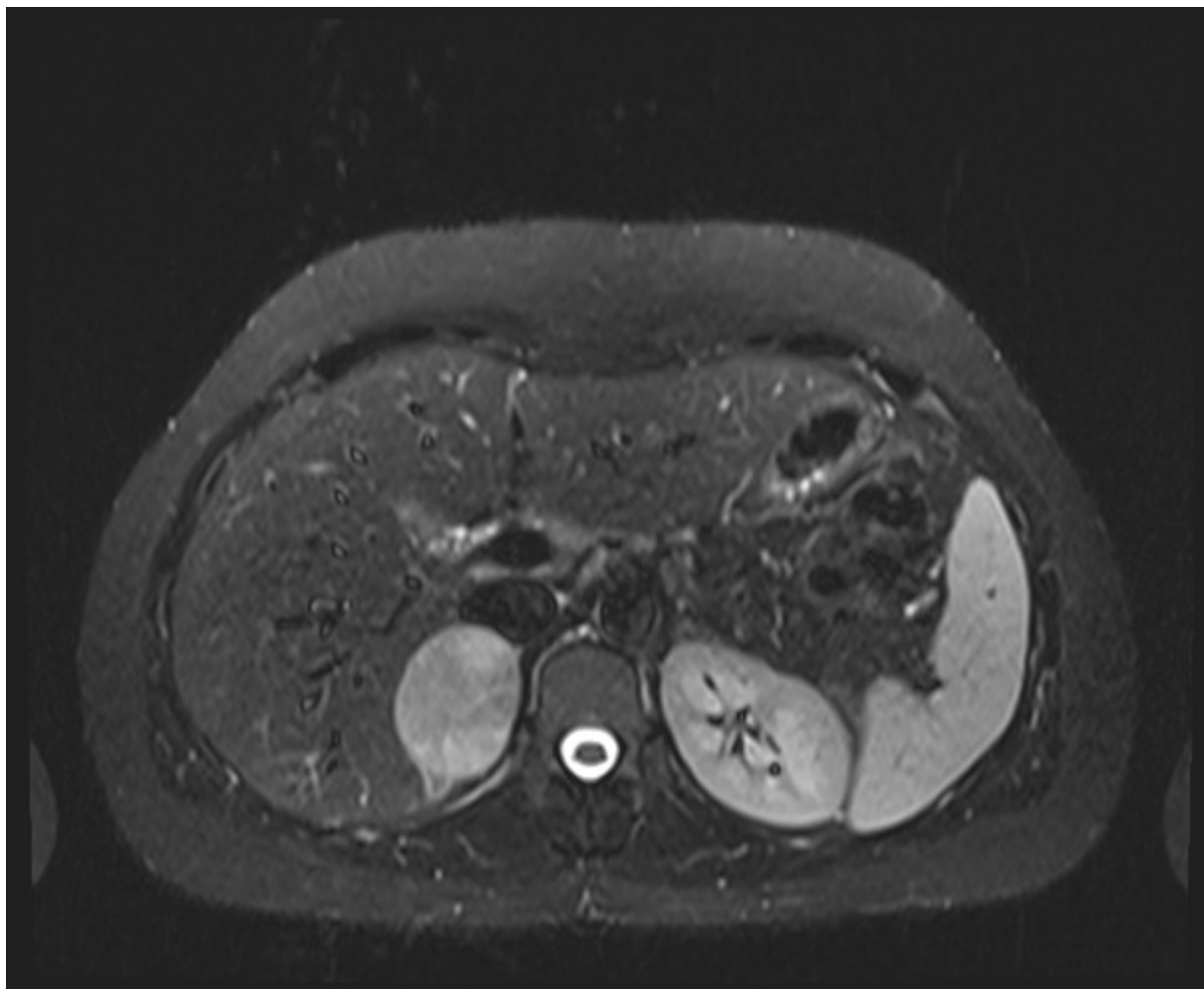
Hospital Donostia, San Sebastián.

Resumen

Introducción: Los carcinomas corticoadrenales secretores de aldosterona son extremadamente raros, constituyen < 1% de los hiperaldosteronismos primarios. La presentación clínica puede ser indistinguible a los casos secundarios a adenoma benigno, por lo que tenerlos en cuenta en el diagnóstico diferencial de los hiperaldosteronismos resulta fundamental, debido a su agresividad y necesidad de tratamiento adyuvante. Se presenta el caso de una mujer de 34 años con diagnóstico de hiperaldosteronismo primario por adenoma que se trató en nuestro servicio con diagnóstico anatomopatológico posterior de carcinoma corticoadrenal, con el fin de destacar la similitud clínico-radiológica entre ambas entidades.

Caso clínico: Se trata de una mujer de 34 años en estudio por HTA diastólica e hipopotasemia, con sospecha de hiperaldosteronismo. Tras objetivar elevación de aldosterona y cociente aldosterona/renina en plasma, se realizan pruebas de imagen (TC y RMN) para descartar organicidad, con hallazgo de tumoración de 5 cm en glándula suprarrenal derecha con márgenes bien definidos y sin signos de infiltración de estructuras adyacentes, compatible con adenoma. Debido al tamaño, funcionalidad y consiguiente riesgo cardiovascular, se realiza adrenalectomía derecha laparoscópica. La histología objetiva tumoración de 5 cm con células y núcleos pleomorfos, aumentados e hiper cromáticos, mitosis atípicas e índice mitótico aumentado. Índice de proliferación Ki67 de 10-27% y presencia de áreas de necrosis. No se describe invasión capsular, vascular ni perineural. Todo ello compatible con carcinoma corticoadrenal según la escala de Weiss. Se completó terapia adyuvante con mitotane. Buena evolución posterior, sin signos de recidiva actualmente. El hiperaldosteronismo primario es la causa más frecuente de hipertensión secundaria y se debe a la producción autónoma de aldosterona, que resulta en hipertensión refractaria a tratamiento e hipopotasemia. Las causas más frecuentes son el adenoma (> 50%) y la hiperplasia bilateral (20-30%). El carcinoma adrenal secretor de aldosterona es muy infrecuente (< 1%). La mayoría de tumores malignos se presentan con síndrome de Cushing o virilización, además del efecto masa por su gran tamaño. Para el diagnóstico, tras medir los niveles de aldosterona y renina en plasma, se realizan pruebas de imagen para identificar la causa. En el caso del carcinoma, el diagnóstico se confirmará histológicamente con el cumplimiento de los criterios de la escala de Weiss. Habitualmente, se presentan como tumores grandes e infiltrantes de estructuras adyacentes, además de poder presentar diseminación a distancia en el momento del diagnóstico. La suprarrenalectomía laparoscópica es el tratamiento de elección para el adenoma y resto de tumores

suprarrenales. En el caso del carcinoma, el quimioterápico de elección es el Mitotane, que se administrará tras la intervención o como tratamiento de elección en los tumores irresecables.



Discusión: El caso presentado destaca por no presentar ningún indicio de sospecha de malignidad previo al estudio histológico, tanto clínico como radiológico. Los carcinomas corticoadrenales, si bien suelen ser funcionales (> 50%), se presentan como secretores de corticoides o esteroides sexuales y tienden a ser infiltrantes más allá de los límites de la glándula suprarrenal en el momento del diagnóstico. Los secretores de aldosterona son extremadamente raros y la literatura sobre su manejo y pronóstico es muy escasa.