



Cirugía Española

www.elsevier.es/cirugia



P-069 - CARCINOMA PAPILAR TIROIDEO SOBRE QUISTE BRANQUIAL. A PROPÓSITO DE UN CASO Y REVISIÓN DE LA LITERATURA

García Gil, José Manuel; de la Plaza Llamas, Roberto; Rodrigues Figueira, Yuri; Gemio del Rey, Ignacio Antonio; González Sierra, Begoña; Díaz Candelas, Daniel Alejandro; Picardo Gomendio, María Dolores; Gorini, Ludovica

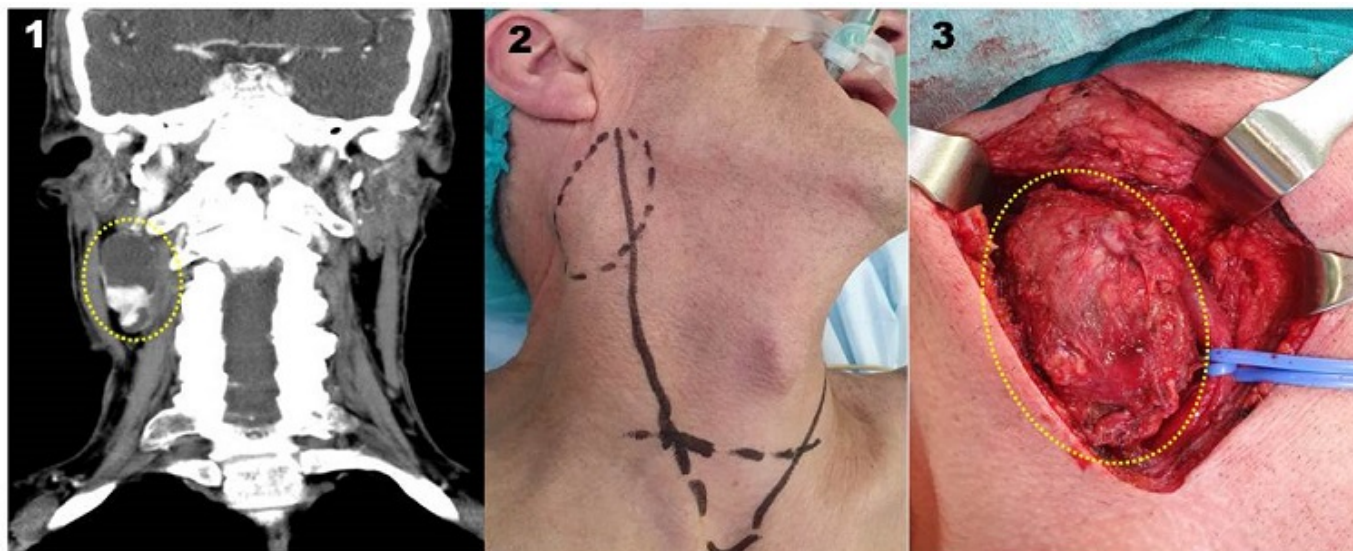
Hospital Universitario de Guadalajara, Guadalajara.

Resumen

Introducción: Los quistes branquiales son tumoraciones laterocervicales congénitas. Los más frecuentes son los originados por el desarrollo embrionario anómalo del segundo arco branquial. La presencia de tejido tiroideo en los quistes branquiales es infrecuente y su malignización excepcional. Presentamos un caso de carcinoma papilar en un quiste branquial y realizamos una revisión sistemática de la literatura.

Caso clínico: Varón de 75 años alérgico a penicilinas, monorroeno, intervenido de *bypass* aortoiliaco y RTU prostática, que presenta tumoración laterocervical derecha indolora, de aproximadamente 5 cm, desde hace 3 meses. TAC (fig. 1): tumoración en espacio cervical posterior derecho en contacto con vena yugular y ECM, de aspecto quístico y foco hipercaptante, compatible con quiste branquial con neoplasia añadida o adenopatía metastásica. Ecografía: masa laterocervical derecha de 38 × 20 × 44 mm, quística, heterogénea, con porción craneal sólida con calcificaciones. Tiroides de tamaño y estructura normal. No se objetivan adenopatías patológicas. Tras PAAF inicial, sugestiva de carcinoma papilar tiroideo se realiza BAG, que confirma el diagnóstico y la ausencia de tejido linfático y, por tanto, de metástasis ganglionar. Valores de tiroglobulina y TSH en rango. Realizamos búsqueda en PubMed sin límites actualizada el 3/5/21 con la siguiente estrategia: ((Branchioma) OR (Branchiomas) OR (Branchial Cysts) OR (Branchial Cleft Cyst) OR (Branchial Cleft Cysts) OR (Cleft Cyst, Branchial) OR (Cleft Cysts, Branchial) OR (Cyst, Branchial Cleft) OR (Cysts, Branchial Cleft) OR (Branchial Cyst) OR (Cyst, Branchial) OR (Cysts, Branchial)) AND ((Thyroid Cancer, Papillary) OR (Cancer, Papillary Thyroid) OR (Cancers, Papillary Thyroid) OR (Papillary Thyroid Cancer) OR (Papillary Thyroid Cancers) OR (Thyroid Cancers, Papillary) OR (Thyroid Carcinoma, Papillary) OR (Carcinoma, Papillary Thyroid) OR (Carcinomas, Papillary Thyroid) OR (Papillary Thyroid Carcinomas) OR (Thyroid Carcinomas, Papillary) OR (Papillary Carcinoma Of Thyroid) OR (Papillary Thyroid Carcinoma) OR (Familial Nonmedullary Thyroid Cancer) OR (Nonmedullary Thyroid Carcinoma) OR (Carcinoma, Nonmedullary Thyroid) OR (Carcinomas, Nonmedullary Thyroid) OR (Nonmedullary Thyroid Carcinomas) OR (Thyroid Carcinoma, Nonmedullary) OR (Thyroid Carcinomas, Nonmedullary)). El comité decidió practicar tiroidectomía complementaria para control y seguimiento. Tratamiento quirúrgico (figs. 3 y 4): tumoración quística en nivel II laterocervical derecho que impronta yugular interna. Ganglio adyacente de 1 cm. Tiroides macroscópicamente normal. Disección circunferencial completa de la lesión. Tiroidectomía total. Recibió el alta al segundo día posoperatorio con calcio oral 1 g cada 8 horas y calcitriol 0,5 µg diarios por

hipocalcemia leve asintomática con Ca corregido de 8,1 mg/dl y PTH de 14,9. La anatomía patológica informó carcinoma papilar tiroideo de 1,8 × 1,6 cm en quiste branquial (tapizado por epitelio escamoso). Ganglio adyacente sin malignidad. Tiroides con 8 microcarcinomas papilares multifocales de entre 0,4 y 3,1 mm con márgenes y cápsula respetados. Se indicó tratamiento ablativo con I131. La búsqueda obtuvo 63 referencias, revisadas por título y abstract; 19 documentan carcinoma papilar sobre quiste branquial, pero solo en 3 se observa la presencia sincrónica de focos de microcarcinoma en el tiroides.



Discusión: Inusualmente un quiste branquial puede contener carcinoma papilar tiroideo. De forma excepcional este puede coexistir con enfermedad micropapilar en el tiroides, por lo que debe plantearse la tiroidectomía total.