



P-094 - NERVIOS LARÍNGEO NO RECURRENTE DERECHO: RARA VARIACIÓN ANATÓMICA

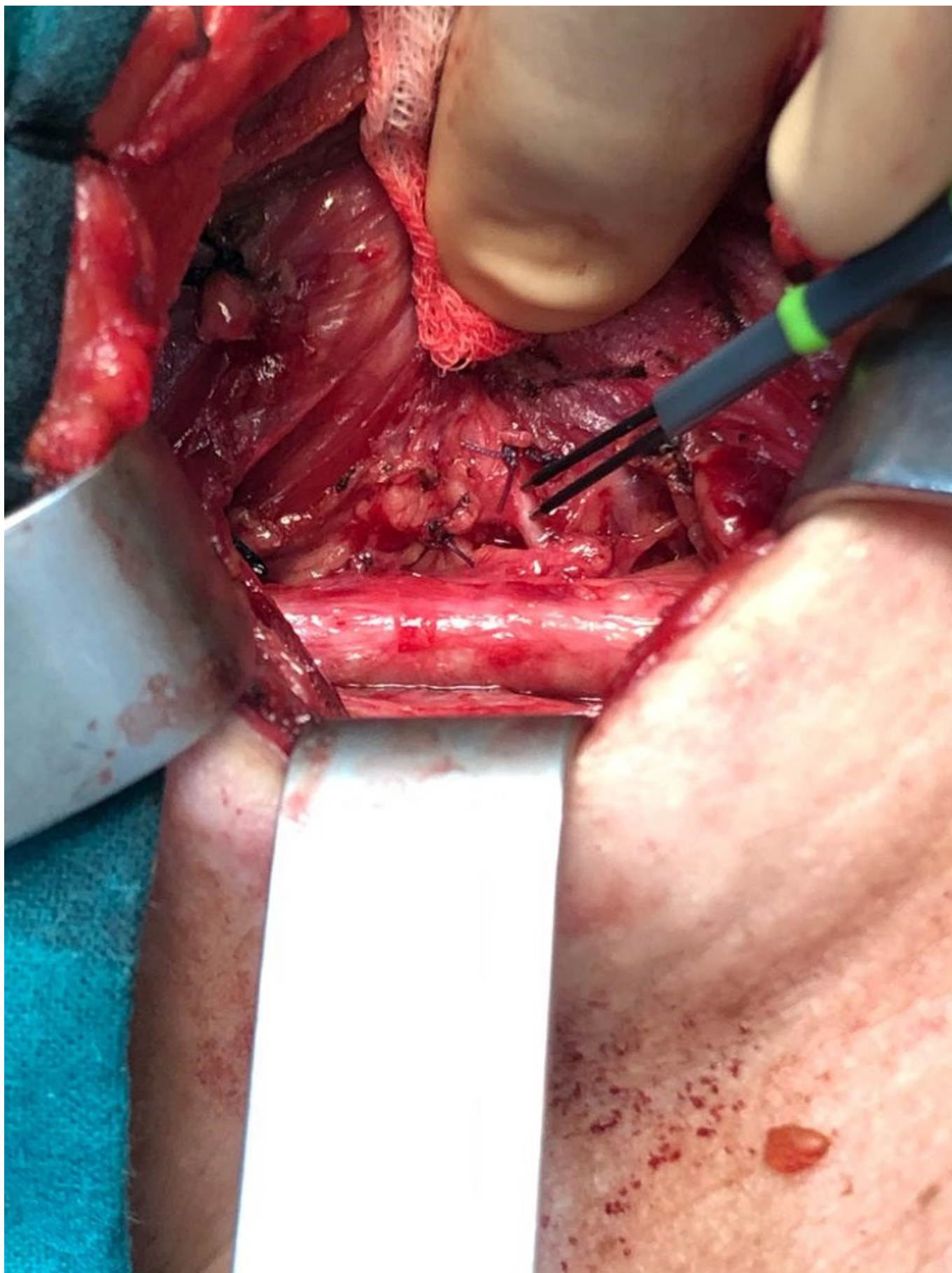
Loro Pérez, Jorge; Sánchez Álvarez, Ángel Luis; Gutiérrez Giner, Isabel; Rodríguez Rodríguez, Fructuoso; Tejera Hernández, Ana; Vega Benítez, Víctor; Hernández Hernández, Juan Ramón

Hospital Universitario Insular de Gran Canaria, Las Palmas de Gran Canaria.

Resumen

Objetivos: Una de las complicaciones más temidas en cirugía tiroidea es la lesión del nervio laríngeo recurrente (NLR). Es imprescindible conocer perfectamente la anatomía, así como las posibles variaciones en su recorrido para la identificación de los mismos. La aparición de un NLR no recurrente es extremadamente rara, asociándose en la mayoría de los casos a alteraciones vasculares, la más habitual de las cuales es una arteria subclavia derecha aberrante (arteria lusoria).

Casos clínicos: Presentamos dos pacientes con cirugía tiroidea donde se objetivan NLR derecho no recurrente. Caso 1: mujer de 42 años con antecedentes de hemitiroidectomía izquierda por nódulo Bethesda II de 4 cm y anatomía patológica en la pieza de carcinoma papilar clásico incidental de 12 mm. En el seguimiento se objetiva en el lóbulo derecho un nódulo de 10 mm con PAAF Bethesda V indicándose completar la tiroidectomía. En la intervención se objetiva la salida del NLR directamente del nervio vago a la altura del polo superior del lóbulo derecho que se confirma mediante neuromonitorización intraoperatoria. Se realiza lobectomía derecha y es dada de alta a las 24 horas. Caso 2: mujer de 41 años hipotiroidea en tratamiento con Eutirox 50 mg desde hace 6 años. La paciente refiere nódulo cervical de nueva aparición por lo que se realiza ecografía cervical encontrándose un bocio multinodular con un nódulo en lóbulo tiroideo derecho de 1,9 × 1,4 × 2,1 cm, con PAAF Bethesda III reiterado, por lo que se recomienda en comité multidisciplinar realizar una hemitiroidectomía derecha. Intraoperatoriamente se observa nódulo tiroideo derecho y se identifica arteria tiroidea inferior (ATI) sin lograr identificar el NLR en relación con las ramas de esta. Al contar con neuromonitorización, se realizó estimulación del nervio vago derecho en sentido descendente a nivel del eje yugulocarotídeo con señal hasta un punto que coincide con la salida del NLR no recurrente a dicho nivel y ausencia de señal a la estimulación del vago distalmente. Se realiza hemitiroidectomía derecha. La paciente presenta una evolución favorable siendo alta a las 24 horas. La existencia de un nervio laríngeo no recurrente se debe generalmente a un origen aberrante de la arteria subclavia. En estos casos el nervio laríngeo no recurrente nace del vago a nivel del polo superior de lóbulo tiroideo y realiza un recorrido transversal hacia la laringe y no realizando el cruce habitual con el tronco o las ramas de la arteria tiroidea inferior. La incidencia de nervios no recurrentes se encuentra entre 0,4 y 2,4% en el lado derecho según las series. Un nervio laríngeo izquierdo no recurrente se asocia a anomalías más extensas -pero menos habituales- del cayado aórtico y el tronco de la arteria pulmonar incompatibles con la supervivencia del feto.



Discusión: Es importante tener en cuenta la posibilidad de NLR no recurrente en el curso de la hemitiroidectomía derecha y la neuromonitorización puede ser una herramienta que ayude a su puesta en evidencia si no se visualiza en su localización habitual.