



Cirugía Española



www.elsevier.es/cirugia

P-104 - RESOLUCIÓN DE SÍNDROME CONFUSIONAL POR HIPERCALCEMIA MALIGNA TRAS EXÉRESIS DE ADENOMA MEDIASTÍNICO DE PARATIROIDES

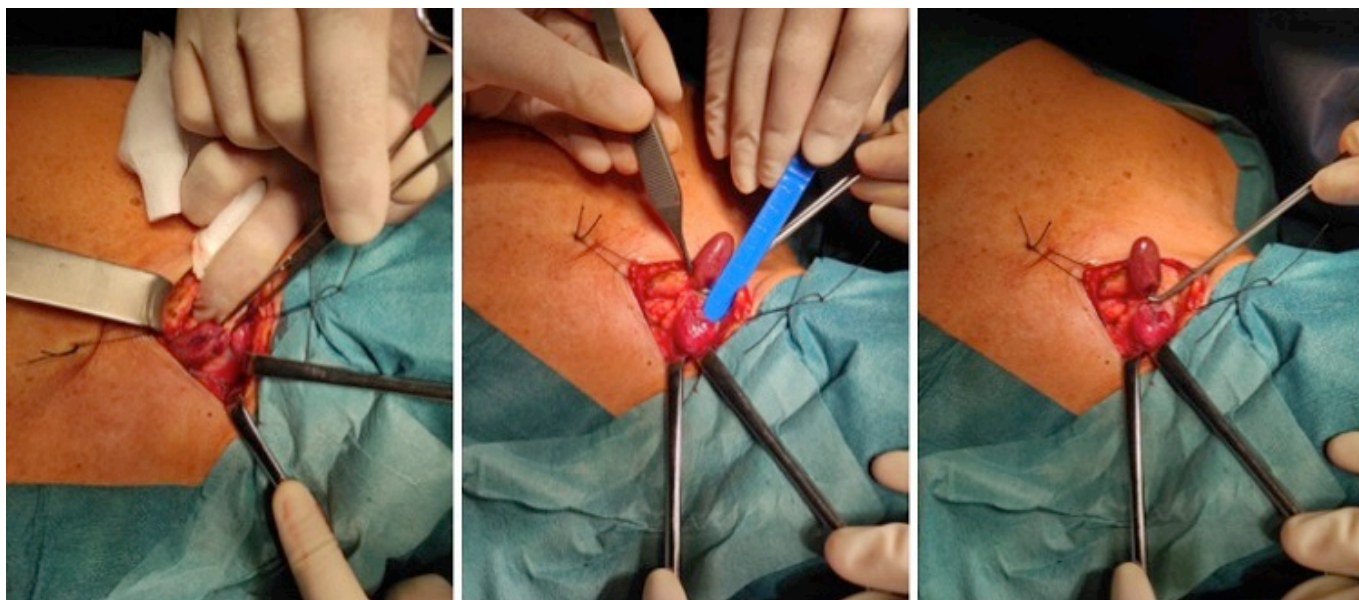
Bañolas Suárez, Raquel; Acosta Mérida, María Asunción; Fernández Quesada, Carlos; Casimiro Pérez, José Antonio; Suárez Cabrera, Aurora; Marchena Gómez, Joaquín

Hospital Universitario de Gran Canaria Doctor Negrín, Las Palmas de Gran Canaria.

Resumen

Introducción: El hiperparatiroidismo primario es la causa más común de hipercalcemia con una incidencia entre 10-15 casos/100.000-año. El adenoma paratiroideo único es la principal causa (80-85%). Aunque suele ser asintomático también pueden aparecer manifestaciones clínicas según el grado de hipercalcemia y tiempo de enfermedad, a diferentes niveles como el musculoesquelético (debilidad, osteoporosis...), renal (nefrolitiasis, insuficiencia renal...), neuropsiquiátrico (confusión, irritabilidad, astenia...), etc. El tratamiento de elección es quirúrgico.

Caso clínico: Mujer de 71 años que ingresa en la Unidad de Críticos por un cuadro de hipercalcemia aguda grave. La paciente había sido estudiada por hipercalcemia por parte del Servicio de Endocrinología desde hacía nueve años con realización de ecografía cervical, TC cervical y gammagrafía de paratiroides diagnosticándose un adenoma ectópico de paratiroides paratraqueal izquierdo posterior, a la altura de la escotadura cérvico-torácica y la salida de los troncos supraaórticos. La paciente rechazó el tratamiento quirúrgico, por lo que fue manejada de forma conservadora por el Servicio de Endocrinología con deterioro progresivo durante los años hasta desarrollar insuficiencia renal crónica estadio IIIa. Finalmente, la paciente es traída al Servicio de Urgencias por un cuadro de desorientación y deterioro del estado general. En la analítica urgente presentaba calcemia de 17,64 mg/dL y creatinina de 3,87 mg/dL que se trata con sueroterapia, diuréticos de asa, bifosfonatos y calcitonina. Ante la falta de mejoría de la función renal se realizan 3 sesiones de hemodiálisis. Tras la optimización del estado general y función renal se programa para cirugía. Se accede mediante cervicotomía transversa. Tras una exploración digital profunda en el mediastino superior, a nivel de la salida de los troncos supraaórticos, se palpa un nódulo ovalado, de unos 3 cm, paratraqueal izquierdo y se tracciona del mismo. Se secciona el pedículo vascular, previa ligadura, y se extrae. La anatomía patológica intraoperatoria informa de adenoma de paratiroides y la PTH intraoperatoria biointacta basal = 1.026 pg/mL, desciende a 231 pg/mL a los 10 min. La paciente presenta un posoperatorio sin incidencias siendo dada de alta en el segundo día posoperatorio. Asintomática durante el seguimiento ambulatorio, con calcemias y PTH normales.



Discusión: Se ha informado de que los adenomas mediastínicos de paratiroides se asocian a manifestaciones clínicas más graves, presentando niveles de calcio más elevados, lo que se correlaciona perfectamente con el caso clínico expuesto. La paratiroidectomía es el tratamiento de elección con una tasa de curación del 96-98%. La exploración quirúrgica debe minimizarse mediante una localización preoperatoria precisa de la glándula diana. En el caso descrito se han seguido estas recomendaciones con una localización prequirúrgica mediante ^{99m}Tc -MIBI y TC de cuello que facilitaron una exploración quirúrgica dirigida y una rápida localización del adenoma. La monitorización intraoperatoria de la hormona paratiroidea (descenso $> 50\%$ de los niveles de PTH tras la extracción de la pieza) junto al estudio anatomopatológico intraoperatorio resultan útiles ya que permiten confirmar la exéresis del adenoma reduciendo la tasa de fracaso de la cirugía y evitando reexploraciones innecesarias tal como se ha hecho en nuestro caso.