



# Cirugía Española



[www.elsevier.es/cirugia](http://www.elsevier.es/cirugia)

## P-108 - TIROIDECTOMÍA DE URGENCIA DEBIDO A ABSCESO TIROIDEO EN PACIENTE CON TIROIDITIS DE DE QUERVAIN

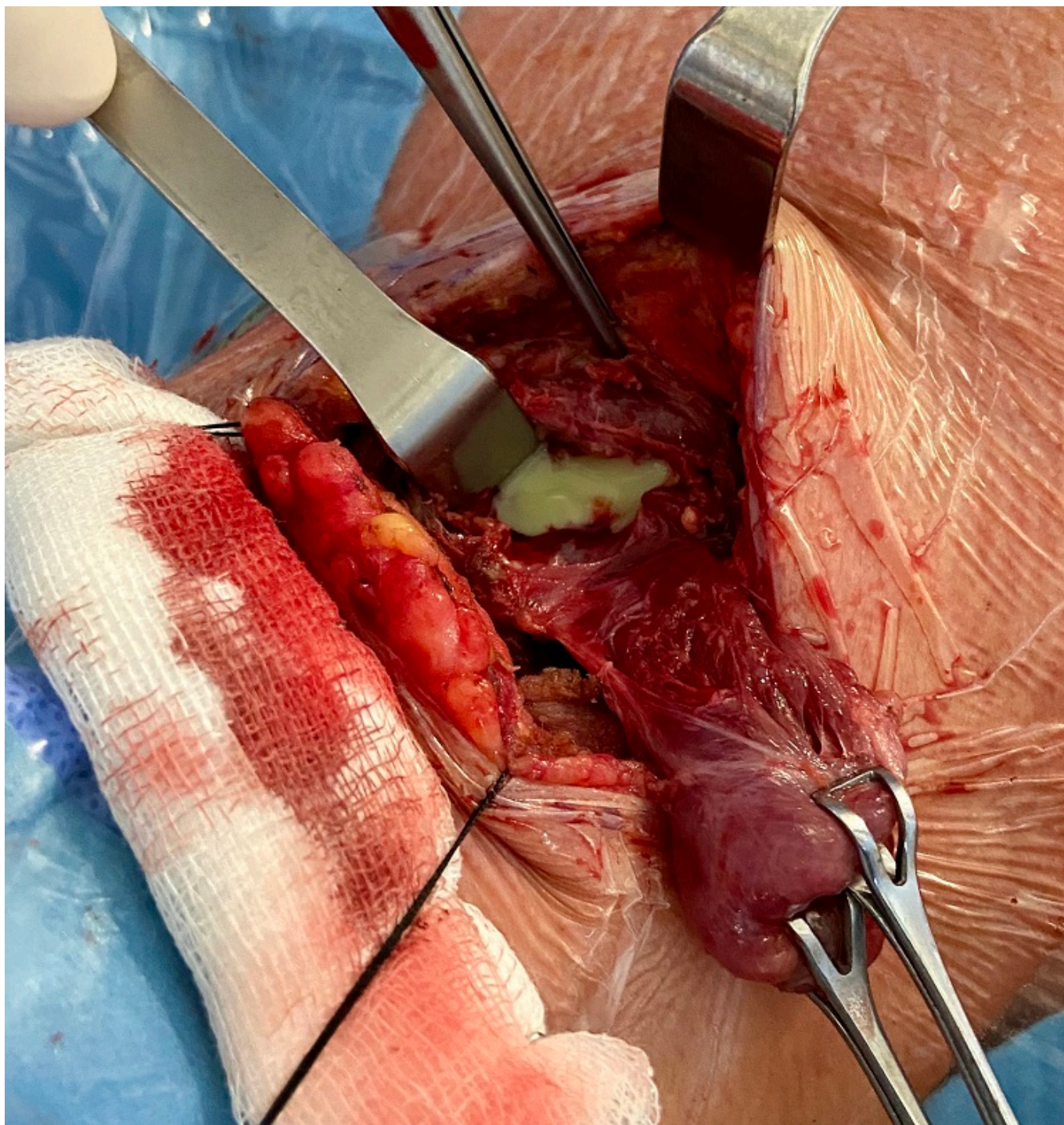
Lorence Tomé, Irene; García Reyes, Alberto; Díaz Rodríguez, Mercedes; Sacristán Pérez, Cristina; Oliva Mompeán, Fernando; Marín Velarde, Consuelo

Hospital Universitario Virgen Macarena, Sevilla.

### Resumen

**Objetivos:** Los abscesos tiroideos son una patología rara en la edad adulta, predominando en niños debido a una anomalía congénita. En adultos, son más frecuente en mujeres jóvenes (20- 40 años), generalmente asociado a un proceso agudo o subagudo. El lóbulo tiroideo izquierdo es la localización más frecuente, debiéndose descartar una fístula del seno piriforme asociada. La clínica se basa en dolor y/o tumefacción cervical con signos inflamatorios locales, odinodisfagia, sensación de cuerpo extraño, fiebre, y en casos más graves, afectación de la vía aérea. En este contexto, son más frecuentes los estados hipertiroides. El manejo inicial suele ser conservador, reservándose la intervención quirúrgica para los casos refractarios o de extrema gravedad. Presentamos a una paciente afecta de tiroiditis subaguda de De Quervain, con desarrollo de un absceso tiroideo secundario a la misma, refractario a manejo conservador, siendo necesaria la intervención quirúrgica.

**Caso clínico:** Mujer de 27 años, diabética tipo I, en seguimiento en consultas de Endocrinología por tiroiditis subaguda con quiste tiroideo simple. La paciente comenzó de forma progresiva con dolor cervical, sensación de cuerpo extraño con compresión al inclinarse, febrícula y malestar general, siendo diagnosticada de absceso tiroideo a nivel del lóbulo tiroideo izquierdo, secundario a tiroiditis subaguda de Quervain. Tras el diagnóstico, ingresó en el hospital para tratamiento antibiótico. Durante la hospitalización, se le realizaron nuevas pruebas de imagen, evidenciándose un aumento de tamaño de la colección (4,6 × 5,6 × 3,4 cm) a pesar del tratamiento instaurado, por lo que se decidió drenaje percutáneo radioguiado. También en el ingreso fue valorada por Otorrinolaringología para descartar una fístula de seno piriforme asociada. Ante la ausencia de mejoría a las dos semanas con tratamiento conservador, se decidió intervención quirúrgica como urgencia diferida. En la intervención, se constató intensa fibrosis en la zona tiroidea, con pérdida de la morfología habitual del lóbulo izquierdo, presentando este una cavidad abscesificada con contenido purulento denso. Se realizó una hemitiroidectomía izquierda, confirmando intraoperatoriamente la ausencia de fístula del seno piriforme por laringoscopia directa. La paciente fue dada de alta a los 4 días de la intervención sin incidencias. Actualmente, está en seguimiento por Endocrinología, manteniéndose asintomática y sin necesidad de nueva intervención por parte del equipo de Cirugía Endocrina.



**Discusión:** La abscesos tiroideos son una entidad relativamente infrecuente, que conlleva importantes connotaciones sobre la morbilidad y la mortalidad, por lo que se hace esencial un diagnóstico y tratamiento empírico precoces. Cuando sea posible, el drenaje percutáneo resulta una alternativa segura y eficaz a la cirugía. Sin embargo, no debemos olvidar que esta patología puede poner en peligro la vida del paciente, debido al riesgo de disección y destrucción de los tejidos del cuello y la expansión a la cavidad torácica. Por tanto, ante la ausencia de respuesta al tratamiento conservador, no debe dilatarse la realización de una intervención quirúrgica para resolver el cuadro.