



O-159 - EMPLEO DE LA INMUNOFLUORESCENCIA PARA EVALUAR LA PERFUSIÓN DE LA PLASTIA GÁSTRICA DURANTE LA ESOFAGUECTOMÍA

Abelló Audí, David; Navío, Ana; Sancho, Elena; Avelino, Lourdes; Cholewa, Hanna; Mingol, Fernando; Bruna, Marcos; Vaqué, Javier

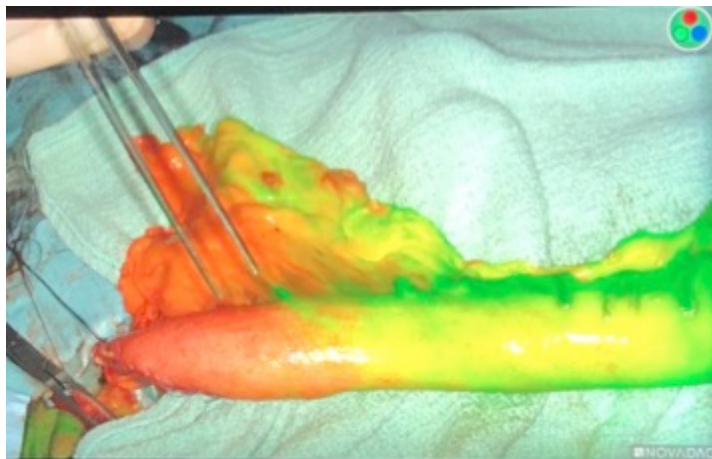
Hospital Universitario La Fe, Valencia.

Resumen

Objetivos: La fuga anastomótica en la cirugía del cáncer de esófago supone una de las complicaciones más graves y se presenta sobre todo a nivel cervical entre el 10-30% según series. El empleo de la inmunofluorescencia podría ayudar a seleccionar una zona mejor vascularizada donde realizar la anastomosis con más seguridad. El objetivo de este estudio es evaluar la experiencia inicial en nuestro grupo entre julio 2020 a abril de 2021.

Métodos: Estudio prospectivo y descriptivo de los pacientes con neoplasia de esófago sometidos a una esofaguectomía en 3 tiempos con anastomosis a nivel cervical empleando la inmunofluorescencia con verde de indocianina (dosis: 3 ml de la solución de 1 ampolla de ICG (25 mg) en 10 ml de SSF) para evaluación rápida de la vascularización en la teórica zona de anastomosis en la plastia gástrica. La inyección intravenosa de la dilución de verde de indocianina se realizó intraoperatoriamente en una vía central una vez ascendida la plastia y posicionada en la localización para realizar la anastomosis. Se analizó el tiempo desde la inyección intravenosa del verde de indocianina hasta la perfusión del ápex de la plastia, marcando la zona perfundida con verde a los 30', 90' y 120' y las variables hemodinámicas del paciente. Siendo el sitio ideal para realizar la anastomosis en la zona marcada entre los 30 y 90 segundos.

Resultados: Un total de 12 pacientes con una edad media de 61 ± 7 años fueron incluidos en el estudio. La vía de ascenso fue transmediastínica en todos los casos. La frecuencia cardiaca media fue de 84 ± 16 lpm, la tensión arterial sistólica media fue de 111 ± 17 mmHg. El tiempo y la velocidad media que tardó en llegar la fluorescencia hasta la zona marcada para realizar la anastomosis fue de 30 ± 28 segundos y $1,83$ cm/seg respectivamente; y al ápex de la plastia fue de 93 ± 79 segundos y $0,75$ cm/seg respectivamente. En todos los pacientes en los que se realizó la anastomosis en la zona donde ICG llegó entre 30 y 90 segundos no presentaron fuga. En dos pacientes por necesidades anatómicas se realizó la anastomosis en zonas donde había tardado más de 100 segundos y en el posoperatorio fugó.



Conclusiones: La inmunofluorescencia para evaluar la vascularización y perfusión de la plastia gástrica en una esofagectomía es una técnica que permite tener una imagen visual inmediata y caracterizar la adecuada vascularización de la futura zona anastomótica, pudiendo ayudar a decidir el mejor lugar para llevar a cabo dicha anastomosis. Son necesarios estudios con mayor número de casos para poder definir el rango donde establecer la anastomosis y en caso contrario cambiar de estrategia quirúrgica (coloplastia o gastroplastia *supercharged* entre otras).