



## P-128 - ESPLENECTOMÍA ABIERTA EN PACIENTE CON ESPLENOMEGALIA MASIVA POR LINFOMA. PRESENTACIÓN DE UN CASO CLÍNICO

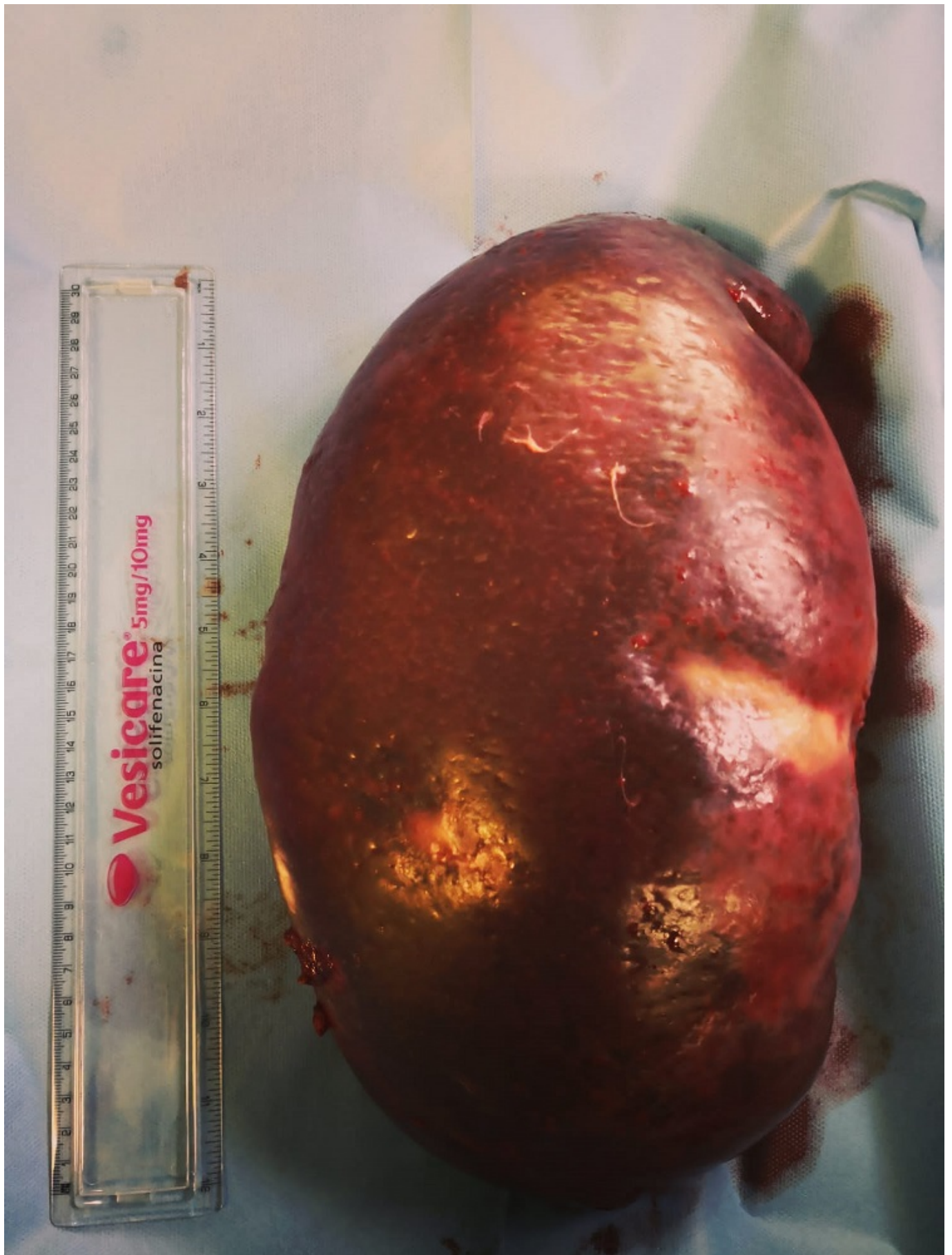
*Gotor Santos, Tania; Herrera Kok, Jonh Henry; de la Hoz Riesco, María Luisa; Canga Presa, Jose María; Álvarez Martínez, Antonio; Ramos Ortega, Fernando; Elosua González, Tomás; Diago Santamaría, María Victoria*

*Complejo Asistencial de León, León.*

### Resumen

**Introducción:** La esplenomegalia es un aumento patológico del tamaño del bazo. Se clasifica como masiva cuando mide más de 20 cm y pesa más de 1-1,5 kg. Según la clasificación de Bayd se considera masiva cuando traspasa línea media hacia cuadrantes inferiores y derechos. Entre sus causas destacan las enfermedades hematológicas (leucemias, linfomas o neoplasias mieloproliferativas). El tratamiento quirúrgico está indicado cuando hay falta de respuesta al tratamiento médico o su extirpación va a mejorar las condiciones del paciente.

**Caso clínico:** Paciente mujer de 70 años, con antecedentes de epilepsia parcial compleja postraumática en la infancia, remitida por presentar dolor abdominal inespecífico. Tras valoración por el servicio de Hematología se diagnostica de esplenomegalia masiva de probable origen linfomatoso. A la exploración presenta una gran masa abdominal dolorosa que cruza línea media. La analítica evidencia pancitopenia. La TAC abdominal mostraba una esplenomegalia de 30 cm que ocupaba el hemiabdomen izquierdo y se extendía hasta el mesogastrio, condicionando un efecto masa sobre el resto de vísceras abdominales. Además se apreciaban adenopatías retroperitoneales y mesentéricas, y congestión esplenoportal. En la BMO se apreció un infiltrado nodular por linfoma B de bajo grado y se inició tratamiento con INF hasta intervención quirúrgica. Se realizó embolización 24 horas antes de la intervención y posteriormente esplenectomía abierta. Durante el posoperatorio inmediato la paciente fue reintervenida por presentar deterioro general, signos de irritación peritoneal y abundante líquido peritoneal en los cuatro cuadrantes abdominales en el eco-fast. Durante la intervención se objetivó abundante líquido ascítico con resultado negativo para amilasas. Se realizó lavado de la cavidad abdominal y colocación de drenajes aspirativos. La anatomía patológica evidenció una esplenomegalia de 33 × 18 × 8 cm con un peso de 3.100 gramos. Posteriormente la paciente evolucionó de forma favorable, siendo dada de alta al 20º día posoperatorio.



**Discusión:** Presentamos este caso por su poca frecuencia en nuestro entorno y por la elección del abordaje abierto que hoy en día queda relegado a aquellos casos inaccesibles por vía laparoscópica. Además, nos sirve para poder recordar la necesidad de una triple vacunación contra gérmenes encapsulados 2 semanas previas a la realización de dicha cirugía y la utilidad de la embolización

previa para disminuir el tamaño del bazo y consigo el riesgo de sangrado y necesidad de trasfusión durante la cirugía.