




Cirugía Española



www.elsevier.es/cirugia

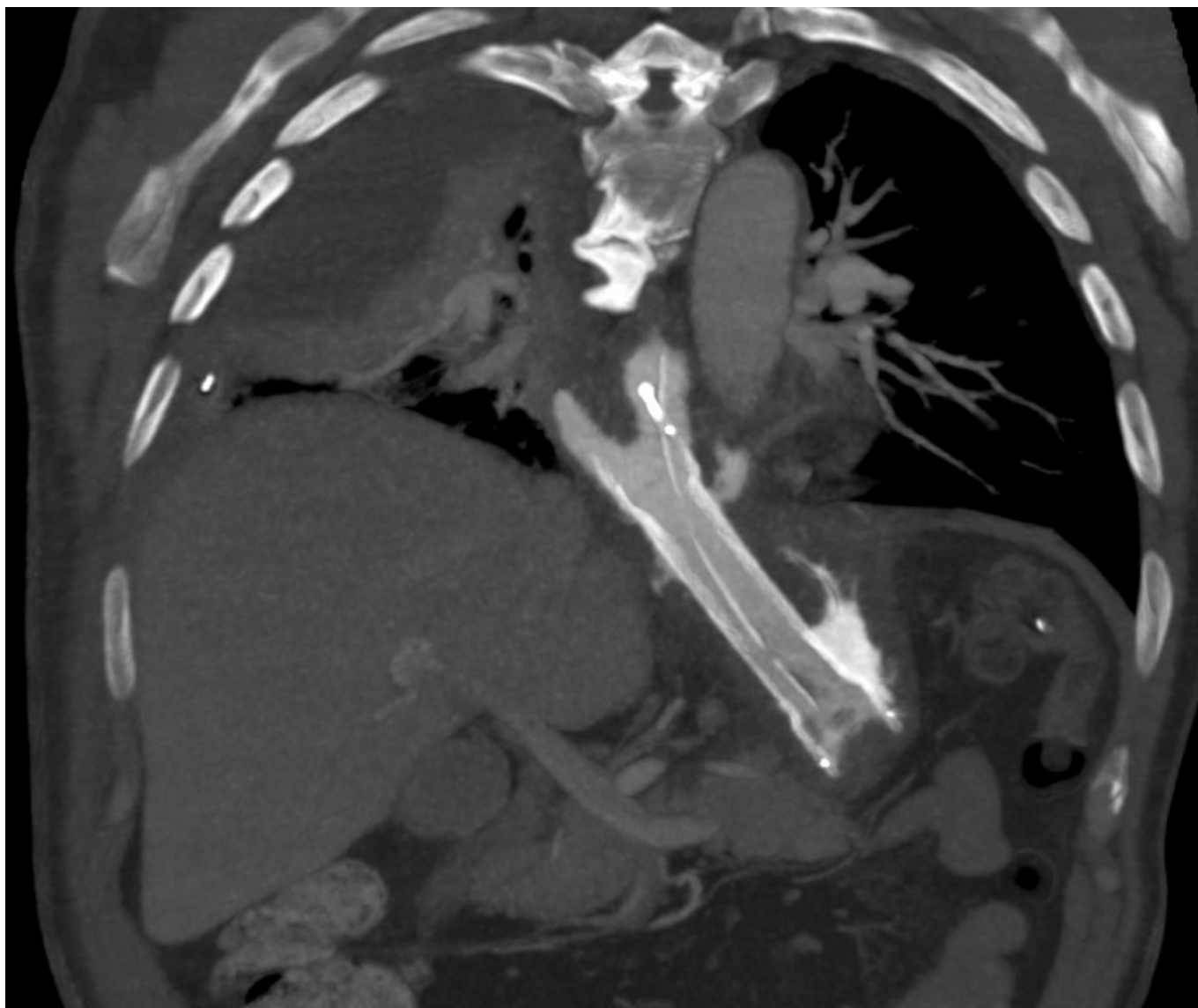
P-134 - FÍSTULA ESOFAGOPLEURAL SECUNDARIA A CIRUGÍA DE DIVERTÍCULO EPIFRÉNICO

Esquiroz Carballo, Irune; Romero Pujana, Erika; Olmos Juste, Valle; Alberdi San Román, Igor; Gómez-Acedo Bilbao, Leire; Trujillo Barbadillo, Amaya; Fernández Illera, María Victoria

Hospital San Eloy, Barakaldo.

Resumen

Caso clínico: Paciente que es sometido a cirugía transhiatal laparoscópica para tratamiento de divertículo epifrénico presentando perforación esofágica tratada con sutura primaria y colocación de endoprótesis, durante el posoperatorio se objetiva una fistula esofagopleural originada en el borde superior de la endoprótesis. Tratamiento: colocación de nueva endoprotesis acabalgada sobre la previa, cobertura antibiótica de amplio espectro, colocación de drenaje pleural y alimentación por sonda nasoyeyunal. Evolución: presenta buena evolución clínica confirmándose el cierre de la fistula a las 6 semanas, siendo dado de alta el paciente con buena tolerancia oral.



Discusión: Las fistulas esofágicas son una de las complicaciones más graves a las que nos enfrentamos tras este tipo de cirugías y que requiere un diagnóstico y tratamiento precoz.