



P-135 - GASTRECTOMÍA PROXIMAL LAPAROSCÓPICA CON RECONSTRUCCIÓN *DOUBLE TRACT* EN EL TRATAMIENTO DEL CÁNCER GÁSTRICO PRECOZ

García García, Francisco; Fernández Moreno, M. Carmen; López Mozos, Fernando; Barrios Carvajal, María Eugenia; Martí Obiol, Roberto; Ortega, Joaquín

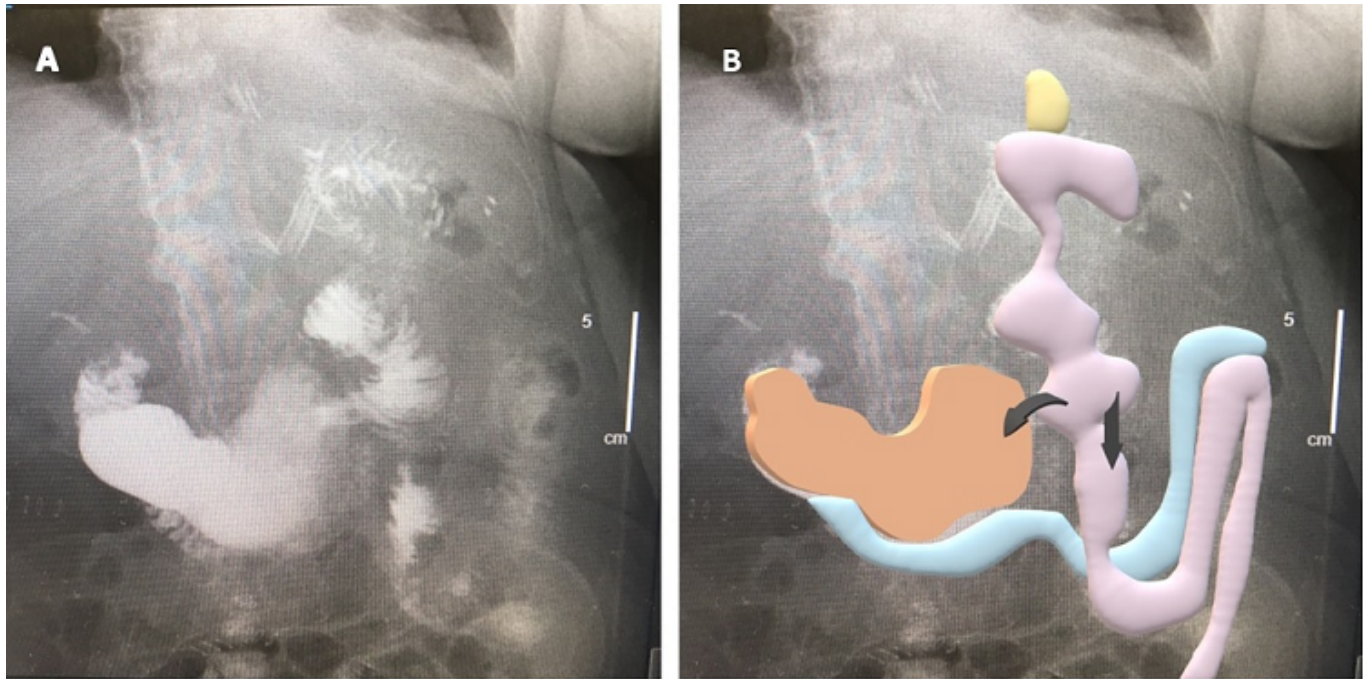
Hospital Clínico Universitario, Valencia.

Resumen

Introducción y objetivos: El cáncer gástrico precoz puede ser tratado con técnicas menos invasivas. La gastrectomía proximal ha demostrado resultados oncológicos similares a la gastrectomía total para tumores proximales en estadio I. Esta técnica consiste en la realización de tres anastomosis: esofagoyeyunostomía, yeyunogastrostomía y yeyunoyeyunostomía, como reconstrucción tras la gastrectomía proximal con el fin de disminuir la esofagitis por reflujo, la anemia perniciosa y mejorar el estado nutricional del paciente a largo plazo. El objetivo de esta comunicación es describir la técnica de la gastrectomía proximal laparoscópica con reconstrucción “double tract” (RDT) utilizada en nuestro servicio, que permite un abordaje mínimamente invasivo con anastomosis intracorpóreas de tumores gástricos proximales en estadio I.

Métodos: Describimos la técnica laparoscópica empleada en dos pacientes, un varón de 81 años con un tumor proximal gástrico cT1bN0M0 ulcerado y una mujer de 77 años con un tumor cT2N0M0 ulcerado en cardias, ambos pacientes no subsidiarios de resección endoscópica.

Resultados: En el posoperatorio el primer paciente presentó una fibrilación auricular pautándose tratamiento por Cardiología y la segunda paciente un síndrome de distrés respiratorio que requirió ventilación mecánica no invasiva durante 2 días. Se realizó al cuarto día tránsito posoperatorio sin evidenciar dehiscencias. No se presentaron otras complicaciones posoperatorias a los 30 y 90 días. La anatomía patológica describía en el primer caso una cicatriz residual y en el segundo caso una tumoración T2N0/46 con bordes libres.



Conclusiones: Esta técnica ha sido utilizada en tumores T1N1 y T2N0 con series que describen una supervivencia global y libre de enfermedad similar a los pacientes tratados con gastrectomía total incluso en tumores Siewert II en estadio I. Por tanto, la gastrectomía proximal con RDT es un procedimiento factible y seguro por vía laparoscópica que puede considerarse una opción de tratamiento en el manejo de los tumores gástricos proximales en estadio precoz.