



P-164 - QUISTE DE DUPLICACIÓN GÁSTRICA. UNA PATOLOGÍA DE DIFÍCIL DIAGNÓSTICO

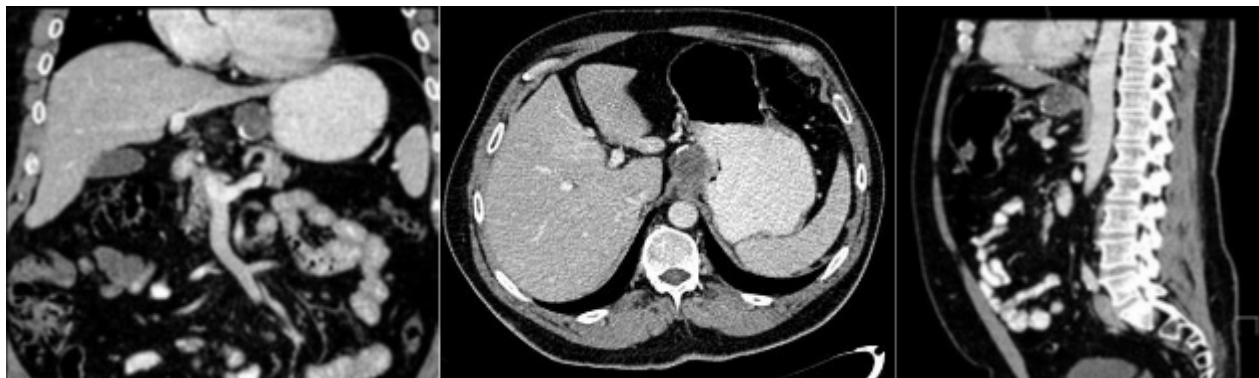
García Nebreda, María; Álvaro Cifuentes, Edurne; Pardo Martínez, Cristina; Valdazo Gómez, Adela; Ferrero San Román, Carla; Ortega Domene, Patricia; de Fuenmayor Valera, María Luisa; Paseiro Crespo, Gloria

Hospital Universitario Infanta Leonor, Madrid.

Resumen

Introducción: Los quistes de duplicación gastrointestinales constituyen una entidad congénita sin predisposición familiar, cuya incidencia se estima de 1 por cada 4.500 nacimientos, pueden localizarse a cualquier nivel del tracto gastrointestinal. Los quistes de duplicación gástrica (QDG), fueron descritos por primera vez por Wendel en 1911 y tienen una prevalencia entre el 2-8% del total de las duplicaciones intestinales, siendo los más infrecuentes después de los apendiculares. El objetivo de este artículo es describir un caso de quiste de duplicación gástrica como hallazgo incidental en un adulto, de localización y características infrecuentes, que demuestra la dificultad diagnóstica preoperatoria de la entidad, principalmente en su diagnóstico diferencial con los tumores del estroma gastrointestinal (GIST).

Caso clínico: Se trata de un varón de 45 años remitido ante el hallazgo incidental por tomografía axial computarizada (TAC) de una lesión nodular hipodensa de 35 mm en la región del ligamento gastrohepático, adyacente a la curvatura menor gástrica, compatible con un quiste de duplicidad entérico como primera posibilidad (fig). Clínicamente el paciente solo refería molestias epigástricas ocasionales tipo pinchazo. Se realizó una esofagogastroscofia con gastritis crónica inactiva antral como único hallazgo y dos ecoendoscopias (USE). En la primera, a nivel subcardial y dependiente de la muscular propia se visualiza lesión hipoecogénica de 29 × 24 mm. No se visualizaron adenopatías perilesionales. La lesión, de extirpe subepitelial fue sugestiva de GIST. Ante la discordancia de las anteriores pruebas se decidió repetir la ecoendoscopia, siendo sugestiva de GIST y completándose el estudio mediante una punción con aguja fina. La biopsia es informada como ausencia malignidad. Ante la sospecha de un GIST, se decidió realizar laparotomía. Intraoperatoriamente se evidenció una tumoración gástrica adyacente a la unión esofagogástrica (UEG) que no permitió realizar una resección parcial o atípica necesitando una gastrectomía total. En el estudio histológico de la pieza quirúrgica, macroscópicamente se observó en curvadura menor a una distancia de 1 cm de la UEG a nivel submucosos una lesión de 2,6 × 2,5 × 2,5 cm quística uniloculada de pared parcialmente calcificada. En los cortes histológicos la pared del quiste tenía revestimiento de epitelio de tipo respiratorio con calcificación parcial, con mucosa de transición de la UEG en continuidad con la lesión, sin signos de malignidad.



Discusión: La TAC abdominal y la RMN permiten identificar los QDG pero los errores diagnósticos son frecuentes. El diagnóstico definitivo requiere una confirmación histológica según los criterios de Rowling: proximidad al tracto digestivo, un aporte sanguíneo común, una capa de músculo liso que comparte con la pared gastrointestinal y que se encuentre revestido por epitelio digestivo. En la actualidad no existe consenso en cuanto al tratamiento. En los casos sintomáticos, se recomienda la cirugía, sin discusión. En los casos asintomáticos, hay autores que también abogan por la exéresis quirúrgica por el riesgo de malignización o complicaciones, aunque estas sean anecdóticas.