



P-165 - QUISTE DE DUPLICACIÓN GÁSTRICO. PRESENTACIÓN COMO HALLAZGO INCIDENTAL EN PACIENTE ADULTA

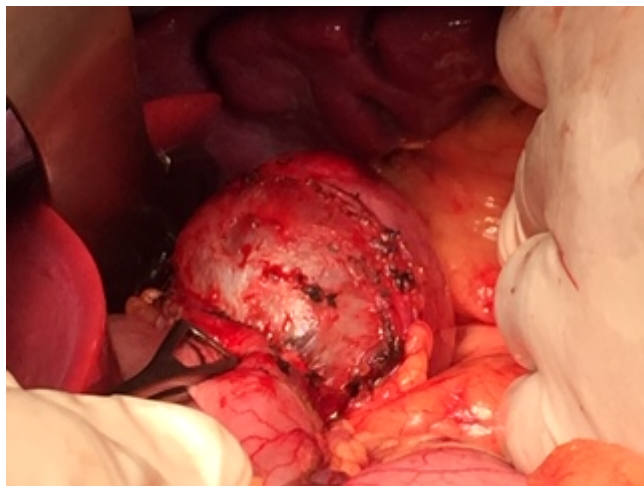
Martínez Moreno, Agustina; Cascales Sánchez, Pedro; Sánchez Gallego, Alba; Aguado Rodríguez, Beatriz; Lisón Jiménez, Patricia; Cámara, Sonia; García Blázquez, Emilio

Complejo Hospitalario Universitario de Albacete, Albacete.

Resumen

Introducción: Los quistes de duplicación son anomalías congénitas infrecuentes que pueden localizarse a cualquier nivel del tracto digestivo. El quiste de duplicación gástrica es el más excepcional y constituye tan solo el 2-8% de todos ellos. Se expone el caso de una paciente adulta con un quiste de duplicación gástrica como hallazgo incidental, se expone su manejo diagnóstico y terapéutico.

Caso clínico: Paciente de 31 años, con antecedente de angioedema facial recidivante e infestación digestiva por *Blastocystis hominis* que acude por molestias persistentes a nivel epigástrico. El TAC abdomino-pélvico informó de imagen de lesión quística de 58 mm de diámetro mayor, localizada en hemiabdomen izquierdo, en contacto con pared posterior gástrica, pared anterior de cuerpo-cola de páncreas, bazo y polo superior de riñón izquierdo, con pared muy fina y parcialmente calcificada, compatible con quiste mesentérico (linfangioma) complicado. Se realizó eco-endoscopia que evidenció una lesión quística de 5 × 6 × 4 cm localizada entre pared gástrica, cola de páncreas y bazo, de pared bien definida y con detritus en su interior que no dependía de pared gástrica y que contactaba con el páncreas aunque no parecía depender de él. La paciente se intervino de forma programada mediante laparotomía media y se encontró una tumoración quística retrogástrica (entre cara posterior gástrica, borde superior de cuerpo-cola de páncreas y bazo) de 6 cm. en íntimo contacto con pared posterior de fundus gástrico. Se realizó disección y exéresis completa de la misma. El posoperatorio evolucionó favorablemente y fue dada de alta asintomática en el 7º día posoperatorio. La anatomía patológica informó de hallazgos compatibles con quiste de duplicación gástrica.



Discusión: Los quistes de duplicación gástrica son hallazgos poco comunes en adultos ya que la mayoría de casos se diagnostican a edades tempranas y afectan principalmente a mujeres. La mayoría de los casos en adultos suelen ser asintomáticos. Las formas sintomáticas se caracterizan por dolor abdominal recurrente como en nuestro caso, masa palpable, vómitos y pérdida de peso. Casi en la mitad de los casos se asocia a otras malformaciones congénitas y es de vital importancia realizar un diagnóstico diferencial exhaustivo con otras entidades, en especial neoplasias con componente quístico. La TAC y eco-endoscopia determinan la naturaleza, el tamaño y la relación con estructuras vecinas. El tratamiento consiste en la extirpación completa del quiste por el riesgo de malignización o complicaciones.