



# Cirugía Española

[www.elsevier.es/cirugia](http://www.elsevier.es/cirugia)



## P-166 - REPARACIÓN DE HERNIA DE MORGAGNI GIGANTE EN EL ADULTO COMPLICADA CON VOLVULACIÓN GÁSTRICA MEDIANTE HERNIOPLASTIA CON MALLA DE DOBLE REVESTIMIENTO MACROPOROSA

Cámara Alcalá, Sonia; Rueda Martínez, Juan Luis; Conde Inarejos, Belén; Sánchez Gallego, Alba; Aguado Rodríguez, Beatriz; Lisón Jiménez, Patricia; Usero Rebollo, Servando; García Blázquez, Emilio

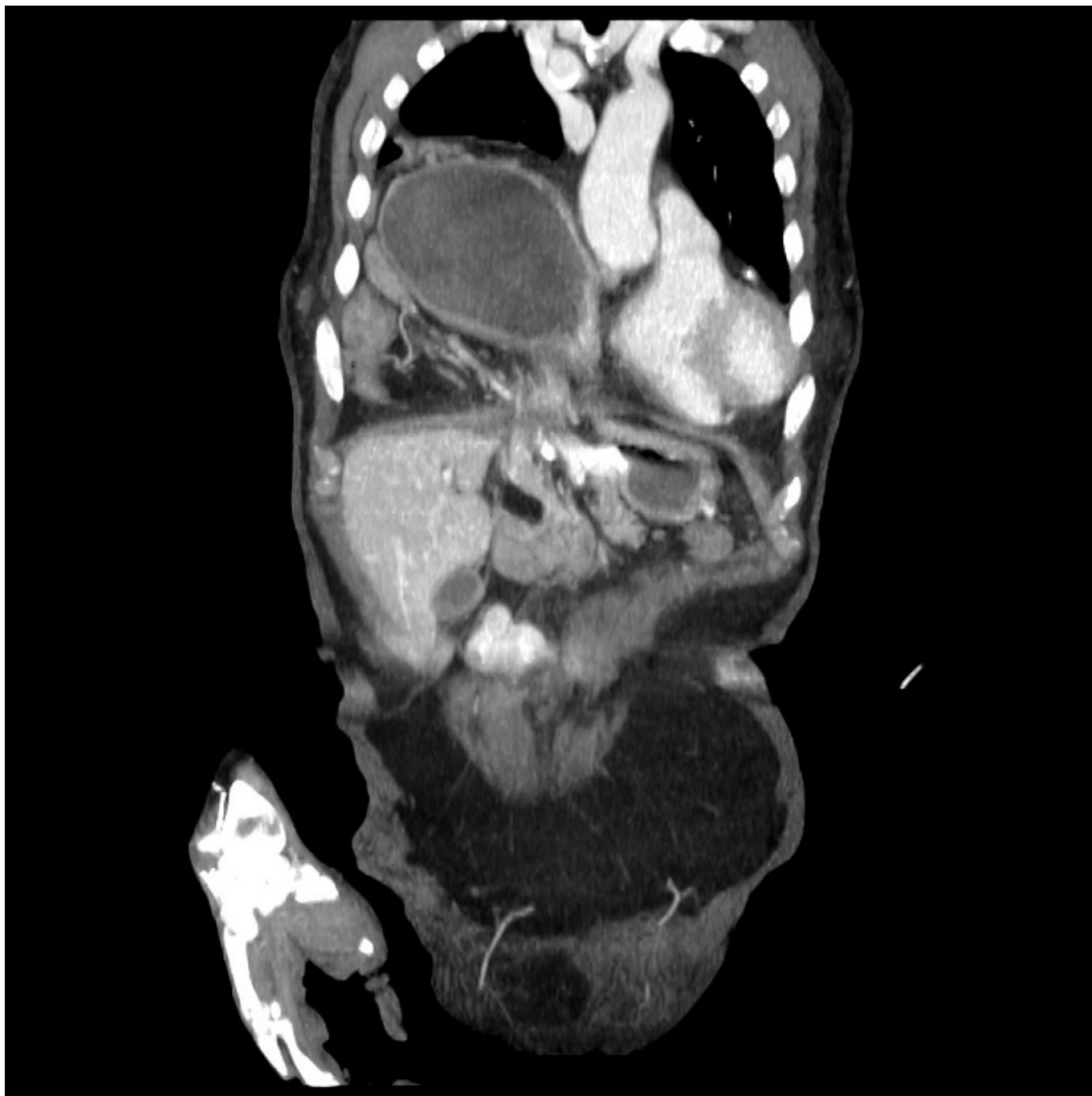
Hospital General Universitario de Albacete, Albacete.

### Resumen

**Introducción:** La hernia de Morgagni es un tipo de hernia diafragmática congénita, infrecuente, predominantemente derecha y localizada detrás de las inserciones esternocostales del diafragma. En la edad adulta, este tipo de hernia se diagnostica frecuentemente de forma incidental o tras volverse sintomática, ya sea por un cuadro oclusivo o por afectación respiratoria restrictiva. Se presenta a continuación un caso clínico de reparación con malla de hernia de Morgagni gigante complicada con vólvulo gástrico.

**Caso clínico:** Paciente varón de 82 años con múltiples antecedentes patológicos: hipertensión arterial, miocardiopatía dilatada de probable etiología hipertensiva, accidente cerebrovascular de origen cardioembólico con hemiparesia residual y episodio de HDA por úlcus bulbar resuelto endoscópicamente. Diagnosticado de forma incidental de hernia de Morgagni gigante durante un ingreso en 2009 por insuficiencia renal aguda secundaria a vómitos, donde se encontró en el TC ocupación de la porción anteroinferior derecha de mediastino por colon transversal, fundus gástrico, antro, píloro, primera porción duodenal, cabeza de páncreas, grasa y vasos mesentéricos. El paciente rechazó intervención quirúrgica en ese momento. En octubre de 2020 el paciente es ingresado por vómitos en el contexto de un estómago de retención por hernia de Morgagni gigante, se realiza de nuevo TC con los siguientes hallazgos: mayor contenido de vísceras abdominales que condiciona pérdida de volumen en el hemitórax derecho junto con atelectasia del lóbulo inferior izquierdo. La hernia contiene parte del colon transversal y ascendente junto con la grasa y los vasos mesentéricos, incluyendo parte de la arteria mesentérica superior, así como el cuerpo y el antro gástricos y todo yeyuno e íleon. El paciente continúa con la clínica, siendo incapaz de reiniciar tolerancia oral. Finalmente acepta la intervención quirúrgica y se realiza esta de forma programada tras ser valorado previamente por los servicios de Anestesia y Cardiología. Se realiza intervención quirúrgica mediante laparotomía supraumbilical, con hallazgos intraoperatorios de hernia de Morgagni gigante con contenido de colon derecho y transversal, condicionando un mesocolon a tensión, intestino delgado y cavidad gástrica volvulada. Se reduce todo el contenido herniario, devolviéndolo de nuevo a la cavidad abdominal. El defecto herniario se repara con malla de doble revestimiento macroporosa para vísceras, fijada con puntos de sutura de monofilamento de absorción lenta (PDS). En el curso posoperatorio presenta febrícula asociada a bacteriemia por catéter venoso central y finalmente es dado de alta con buena tolerancia oral. Posteriormente es

valorado en consulta, encontrándose asintomático.



**Discusión:** El tratamiento de la hernia de Morgagni es esencialmente la cirugía mediante abordaje abdominal que nos permite la adecuada reducción del saco herniario junto con la reparación del defecto diafragmático, este debe quedar sin tensión, pudiéndose realizar con una sutura simple o con malla. En nuestra experiencia, la utilización de malla con doble revestimiento, que pueda estar en contacto con las vísceras, es una buena alternativa de tratamiento, sobre todo en aquellos casos con un defecto de gran tamaño donde el cierre simple del mismo supondría una tensión excesiva, con los riesgos que ello conllevaría.