



P-171 - SÍNDROME DE LA ARTERIA MESENTÉRICA SUPERIOR, UNA RARA CAUSA DE OBSTRUCCIÓN INTESTINAL PROXIMAL

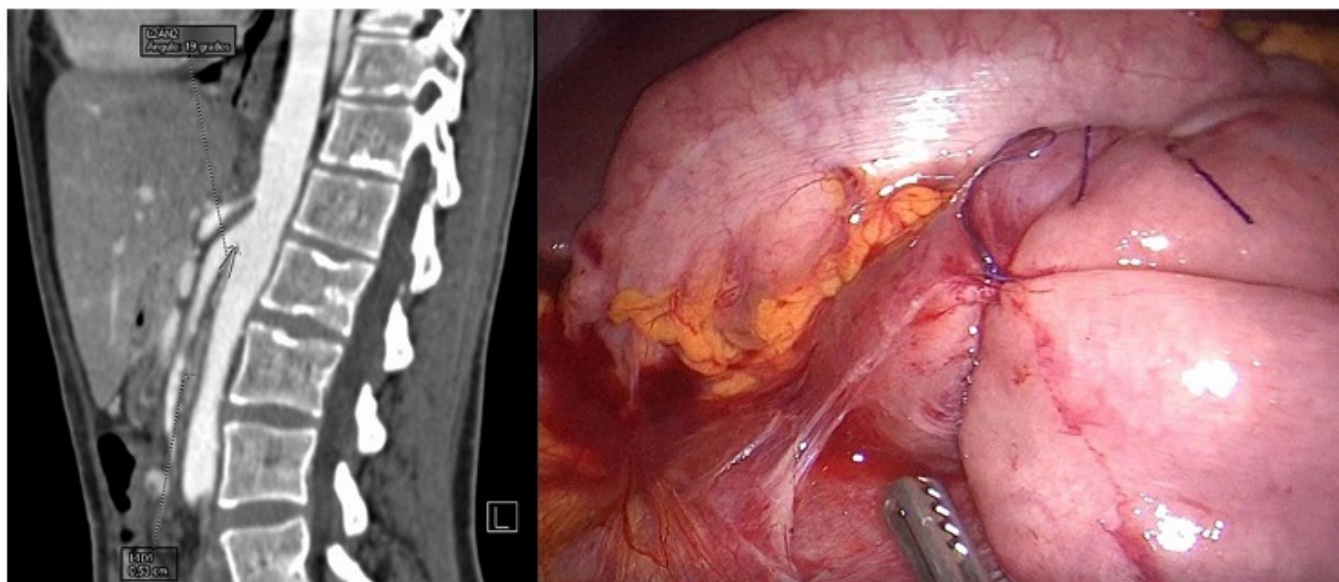
Equisoain Azcona, Aritz; Polaino Moreno, Verónica; Iglesias García, Eva; Suarez Sánchez, Miguel; Martín Rodrigo, Pilar; Gil Cidoncha, Lucía; Torquet Muñoz, María Eugenia; Chaparro Cabezas, María Dolores

Hospital Puerta de Hierro, Majadahonda.

Resumen

Introducción: El síndrome de la arteria mesentérica superior, o síndrome de Wilkie, constituye una causa rara de obstrucción del intestino proximal. Se caracteriza por la compresión de la tercera porción duodenal debido a un estrechamiento del espacio entre las arterias mesentérica superior y la aorta por disminución de la almohadilla grasa mesentérica intermedia.

Caso clínico: Mujer de 28 años estudiada en Digestivo por cuadro de epigastralgia, dispepsia y plenitud postprandial, que desembocan en vómitos tras todas las ingestas. El inicio de la sintomatología fue en la infancia y se ha intensificado con el paso de los años. En ese transcurso es diagnosticada de síndrome ansioso-depresivo por Psiquiatría, siempre en relación a la ingesta. La ecografía y TC abdominal revelan abundante contenido gástrico y un trayecto de la arteria mesentérica superior paralelo a la aorta con un ángulo entre origen de arteria mesentérica superior y aorta abdominal de 19° , siendo la distancia más corta entre ambas de 5 mm. En este caso el tránsito con contraste oral es normal. Se programa una cirugía electiva para derivación intestinal realizándose con una anastomosis duodenoyeyunal transmesocólica laparoscópica, utilizando la segunda porción duodenal. La paciente es dada de alta al sexto día posoperatorio sin incidencias.



Discusión: El síndrome de Wilkie se ha relacionado con la extrema pérdida de peso, así como con situaciones oncológicas graves, síndromes malabsortivos, insuficiente ganancia de peso durante el crecimiento, escoliosis grave o un ligamento de Treitz corto congénito. Existe controversia en el diagnóstico de este síndrome ya que los hallazgos anatómicos no siempre se relacionan con la sintomatología y pueden no resolverse tras el tratamiento. Un ángulo menor de 25° entre la arteria mesentérica superior y la aorta con una distancia menor de 8 mm entre ambas estructuras son los principales criterios diagnósticos radiológicos, que deben correlacionarse con la sintomatología. En casos precoces de pacientes jóvenes el tratamiento conservador con soporte nutricional tiene buenos resultados, pero en casos avanzados, además de dicho soporte, el tratamiento quirúrgico es de elección. La duodenoyeyunostomía laparoscópica es aceptada como la técnica poco invasiva con mejores resultados. Aunque también puede realizarse una liberación del ángulo de Treitz (técnica de Strong) o una gastroyeyunostomía.