



P-183 - ABORDAJE LAPAROSCÓPICO DE UN CUERPO EXTRAÑO HEPÁTICO ASOCIADO A TROMBOSIS DE VENAS SUPRAHEPÁTICAS

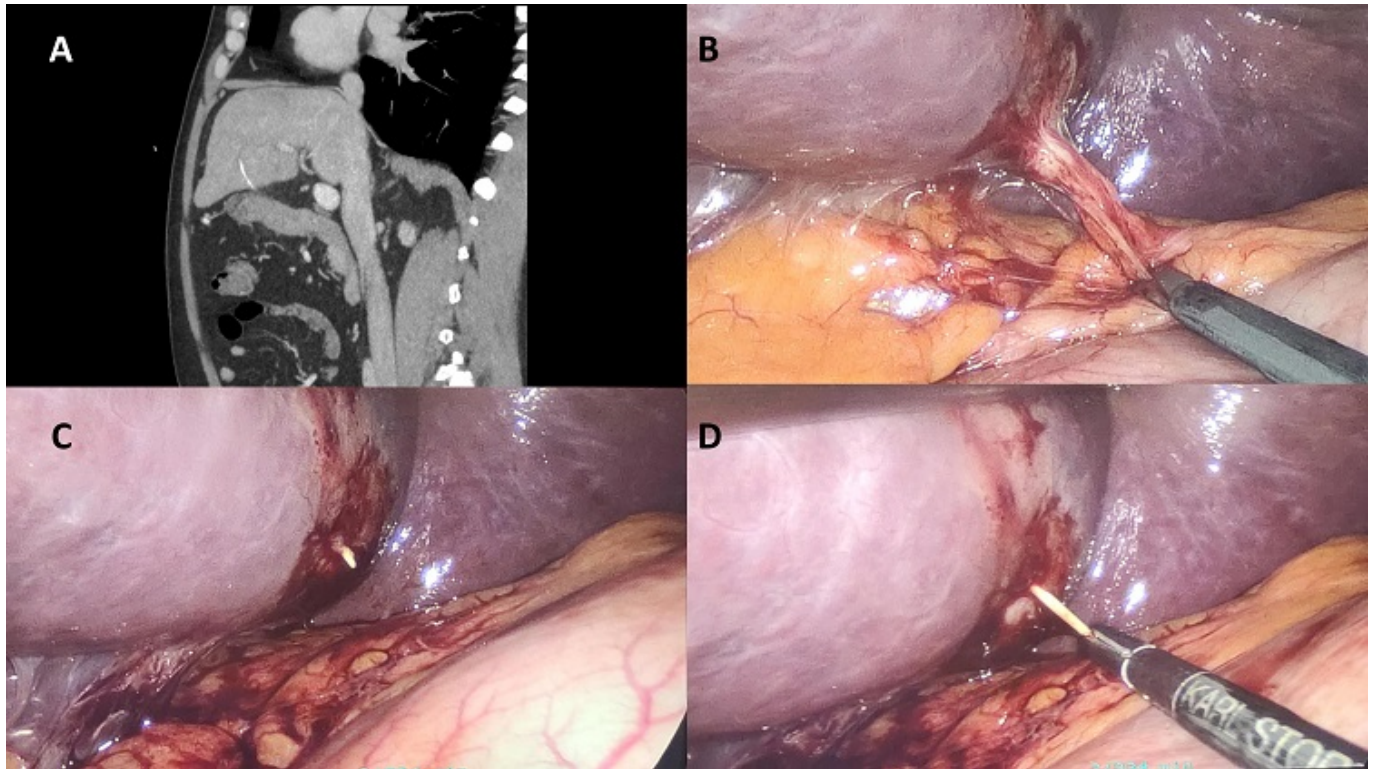
Navarro Barrios, Álvaro¹; Cutillas Abellán, José²; López López, Víctor¹; López Conesa, Asunción¹; Brusadín, Roberto¹; Gómez Bosch, Francisco¹; de Paco Tudela, Gonzalo¹; Robles Campos, Ricardo¹

¹Hospital Universitario Virgen de la Arrixaca, Murcia; ²Hospital de Gandía y Centro de Especialidades Francesc de Borja, Gandía.

Resumen

Objetivos: Estudiar la utilidad de la cirugía laparoscópica en la extracción de cuerpos extraños intrahepáticos. Presentamos el caso de un varón de 61 años que consultó en Urgencias por fiebre de origen desconocido (FOD) y que acabó siendo diagnosticado de trombosis de vena suprahepática izquierda (VSHI) y microabscesos hepáticos secundarios a cuerpo extraño.

Caso clínico: Un varón de 61 años acudió a Urgencias del hospital por fiebre vespertina y disnea de semanas de evolución. No refiere dolor abdominal o torácico, clínica respiratoria ni miccional. Dada la situación epidemiológica actual, se enfocó como cuadro de neumonía por SARS-CoV-2, resultando la PCR para el mismo negativa. Al no encontrarse foco claro, se decidió ingreso para estudio de FOD. Se solicitaron analítica y angioTC toracoabdominal y se inició antibioterapia de amplio espectro. La TC objetivó la presencia de áreas hipodensas de morfología irregular en lóbulo hepático izquierdo que, en el contexto clínico del paciente, impresionan de microabscesos hepáticos, asociados a trombosis de VSHI y una imagen radiodensa lineal, compatible con una astilla de hueso o una espina de pescado (fig. A). Ante estos hallazgos, se decidió realización de cirugía para la extracción de dicho cuerpo extraño con eventual drenaje de los abscesos en caso de considerarse necesario. Se intervino de forma urgente diferida mediante abordaje laparoscópico, con 3 trócares: uno de 11 mm supraumbilical y dos de 5 mm en ambos flancos. Se objetivó la existencia de una adherencia fibrótica entre la curvatura menor gástrica y la base del segmento 3 hepático (fig. B). Tras la lisis de dicha adherencia se evidenció el cuerpo extraño (fig. C) y se extrajo mediante tracción con un disector laparoscópico (fig. D). No se produjo sangrado ni emisión de contenido gástrico o purulento por lo que no se realizó ningún otro gesto quirúrgico. Se revisó la hemostasia de los trócares y se realizó cierre con sutura intradérmica reabsorbible. Posteriormente el paciente se anticoaguló con heparina de bajo peso molecular y presentó una evolución favorable sin signos de recidiva en el control con imagen realizado al mes de la cirugía.



Discusión: La trombosis de las venas suprahepáticas provoca el síndrome de Budd-Chiari. La consecuencia de esta obstrucción venosa es el aumento de la presión hidrostática en los sinusoides hepáticos que, si es lo suficientemente intensa, ocasionará una necrosis hepatocitaria hemorrágica alrededor de la vena centrolobulillar. El absceso hepático secundario a perforación por cuerpo extraño es extremadamente raro, aunque existen unos 23 casos descritos en la literatura. La vía de penetración más aceptada es la perforación contenida de forma subaguda-crónica a través de la pared del estómago, dado el grosor de esta. Además, el epiplón y el hígado tienden sellar la perforación, no observándose signos de peritonitis o fiebre. En nuestro caso no objetivamos clínica alguna relacionada con la trombosis de VSHI sino fiebre en relación con la existencia de los microabscesos hepáticos. Decidimos intervenir al paciente por lo accesible que se encontraba el cuerpo extraño, con el objetivo de eliminar el foco de infección.