



Cirugía Española

www.elsevier.es/cirugia



P-221 - HEMOPERITONEO TRAS INTENTO ENDOSCÓPICO DE RETIRADA DE ENDOPRÓTESIS GÁSTRICA EN UN PSEUDOQUISTE PANCREÁTICO

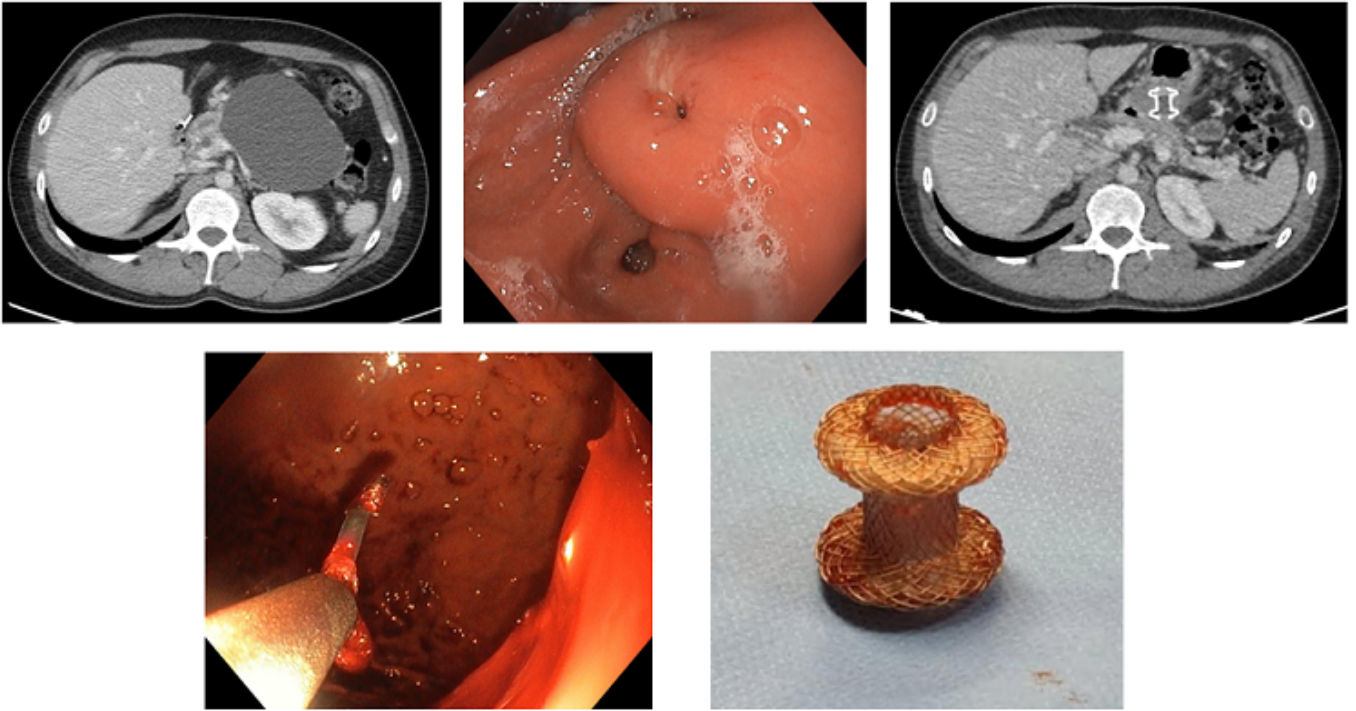
Gómez Bosch, Francisco; Gil Vázquez, Pedro Jose; Ferreras Martínez, David; Delegido García, Ana; Cayuela Fuentes, Valentín; Alberca de Las Parras, Fernando; Egea Valenzuela, Juan; Sánchez Bueno, Francisco

Hospital Universitario Virgen de la Arrixaca, Murcia.

Resumen

Introducción: La pancreatitis es una grave enfermedad que puede poner en riesgo la vida de los pacientes tanto por sí misma como por las complicaciones que surgen de ella. El pseudoquiste pancreático es una de ellas que puede cursar tanto asintomático como con dolor abdominal, náuseas, vómitos y pérdida de peso hasta cuadros graves de sepsis, hemorragia o abdomen agudo por rotura del mismo. Presentamos una extraña complicación de una de sus opciones de tratamiento, la endoprótesis endoscópica, que requirió manejo quirúrgico.

Caso clínico: Varón de 46 años con pancreatitis aguda necrotizante litiásica en 2018. Al año comenzó con dolor epigástrico diagnosticándose de pseudoquiste pancreático de 8 × 6 cm en cuerpo-cola. Tras dos años de estabilidad se objetivó un crecimiento alcanzando dimensiones de 11 × 8 cm (fig. 1). Para drenaje de este en febrero de 2021 se realiza colocación de endoprótesis Axios de 10/10 mm consiguiendo un drenaje efectivo del mismo. En abril se realizó gastroscopia para retirada de esta observándose en cara posterior gástrica un área sobreelevada submucosa con orificio central puntiforme correspondiente a la luz de la prótesis que impedía su extracción (fig. 2). Se realizó TAC que mostraba prótesis normoposicionada recubierta por mucosa gástrica (fig. 3) por lo que se decide nuevo intento de retirada ecoendoscópica de prótesis. Para ello nuestro endoscopista tras no encontrar la luz de la prótesis intentó canalizarla tras punción con aguja y con cuchillo biliar produciendo un sangrado en jet (fig. 4) por lo que se intervino al paciente de urgencias. Se halló un abundante hemoperitoneo y hematoma en omento menor donde se colocaron varias ligaduras. Tras gastrostomía no se objetivó punto de sangrado por lo que se retiró la prótesis desde cara posterior gástrica (fig. 5). Tras ello el paciente no presentó nuevo episodio de sangrado.



Discusión: El pseudoquiste pancreático es una colección de secreciones rodeada de tejido fibroso causada por una pancreatitis. Las estrategias de manejo son diversas desde el manejo conservador para lesiones asintomáticas hasta el drenaje para aquellas sintomáticas. Este puede ser percutáneo, endoscópico o quirúrgico sin haberse demostrado superioridad de una vía de abordaje. El drenaje endoscópico del pseudoquiste implica la formación de una fístula entre el estómago y la luz de la colección, para ello se requiere el uso de un *stent*. La endoprótesis AXIOS es un tipo de *stent* metálico autoexpandible con forma de mancuerna que reduce las tasas de migración respecto a los *stents* originales de plástico. Las series más largas para este tipo de prótesis han descrito una alta tasa de drenaje del quiste y desaparición de la sintomatología y una baja tasa de complicaciones relacionadas con la colocación o extracción de las mismas. Entre ellas destacan infección del sitio, dolor abdominal y de espalda, migración, sangrado masivo, perforación y neumotórax. Las endoprótesis AXIOS son otra arma más para el tratamiento del pseudoquiste pancreático con un alto índice de éxito pero no exenta de complicaciones potencialmente quirúrgicas, aunque poco frecuentes. Esto ilustra una vez más la necesidad del manejo multidisciplinar para estos pacientes.