



Cirugía Española

www.elsevier.es/cirugia



P-253 - REPORTE DE UN CASO: DERRAME PLEURAL MASIVO UNILATERAL COMO COMPLICACIÓN DE QUISTOGASTROSTOMÍA ENDOSCÓPICA CON PRÓTESIS DE APOSICIÓN LUMINAL

Galavíz Sosa, María Luisa; Puértolas Rico, Noelia; Espinoza Villalobos, Arlena Sofía; Pérez Romero, Noelia; Díaz Cuadrado, Ivan; Llopis Mestre, Salvador; Delgado Rivilla, Salvadora

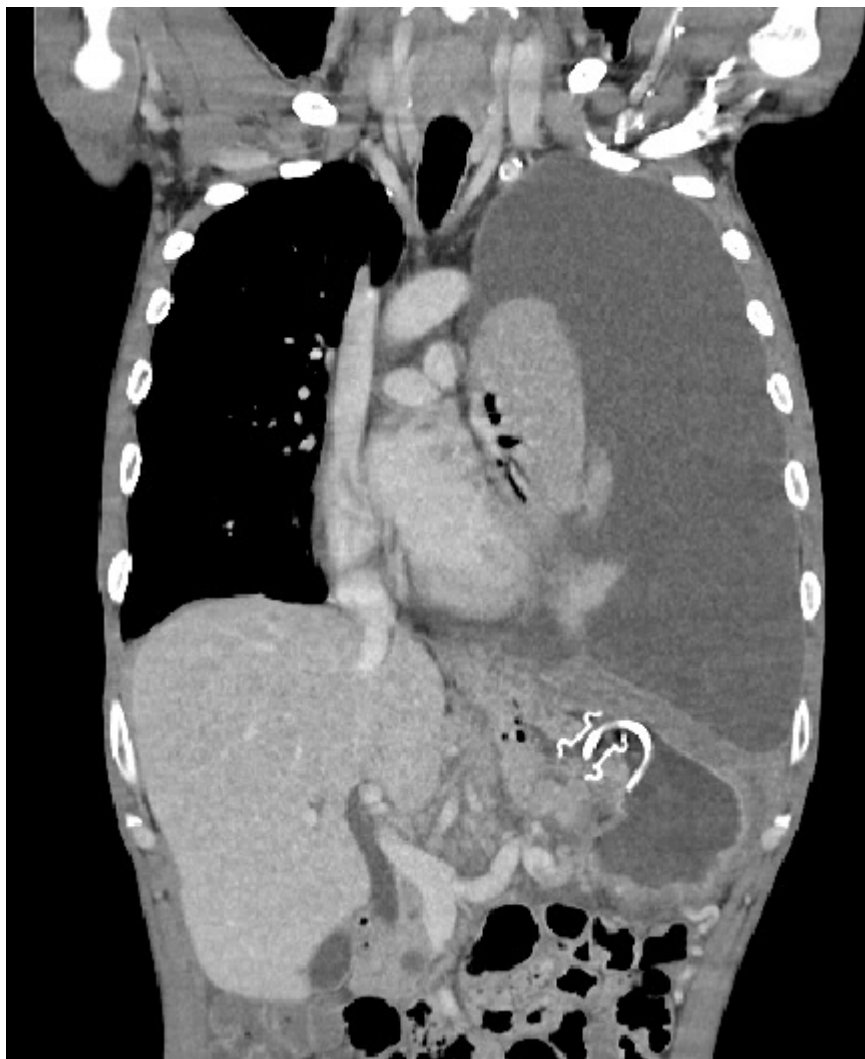
Hospital Mutua, Terrassa.

Resumen

Introducción: Los pseudoquistes pancreáticos son complicaciones frecuentes de la pancreatitis. Un manejo adecuado incluye nutrición parenteral temprana y drenaje. Las dos indicaciones principales para realizar procedimientos de drenaje invasivo son las colecciones sintomáticas o las complicaciones. Con la llegada de nuevas técnicas y la mayor experiencia de los endoscopistas el drenaje endoscópico mínimamente invasivo se ha convertido en el método de elección. Entre las complicaciones del drenaje endoscópico están descritas principalmente la hemorragia, la infección y la migración de la prótesis.

Caso clínico: Presentamos un caso atendido en urgencias de derrame pleural masivo unilateral secundario a fístula pancreaticopleural posterior a quistogastrostomía con prótesis de aposición luminal. Se trata de paciente hombre de 39 años con antecedente de pancreatitis crónica alcohólica complicada con gran pseudoquiste pancreático retrogástrico de 19 cm que comprimía estructuras adyacentes por lo que se realizó quistogastrostomía con prótesis de aposición luminal y *pig-tail*. El paciente fue dado de alta y 24 horas después del procedimiento presentó dolor abdominal súbito localizado en epigastrio, hipocondrio y flanco izquierdo asociado a fiebre 38,5 °C. A la exploración física se encontraba hemodinámicamente estable, FR 20, Sat 92%, ausencia de murmullo vesicular a la auscultación de hemitórax izquierdo además de signos de irritación peritoneal y elevación de reactantes de fase aguda en la analítica. Con sospecha de complicación de la intervención endoscópica se solicitó un TAC abdominal en el que se evidenció marcado derrame pleural izquierdo con atelectasia completa del parénquima pulmonar no objetivado en TAC previo y gran pseudoquiste pancreático de contenido hidroaéreo de 12 cm de diámetro mayor con prótesis gastroquística normosituada muy cerca del diafragma izquierdo. Se procedió a realizar toracostomía urgente con drenaje torácico 24Fr obteniendo 2.000 cc de un líquido de aspecto hemático oscuro con criterios bioquímicos de exudado y amilasa de 3.399 UI/L. Se orientó como derrame pleural secundario a fístula pancreaticopleural y se trató inicialmente de forma conservadora con somatostatina y antibioticoterapia de amplio espectro. Durante el ingreso se realizó EDA instilando contraste en el pseudoquiste sin visualizar paso del mismo a espacio pleural y CPRE en el que se evidenció una disrupción parcial del conducto de Wirsung a nivel del cuello del páncreas y clara fístula a cavidad abdominal por lo que se realizó dilatación y colocación de prótesis pancreática. Presentó mejoría progresiva del derrame pleural por lo que 10 días después se retiró drenaje torácico y en TAC

abdominal control se evidenció disminución del tamaño del pseudoquiste pancreático y resolución casi completa del derrame pleural por lo que el paciente se fue de alta.



Discusión: La quistogastrostomía endoscópica con prótesis de aposición luminal es un procedimiento factible y eficaz para el tratamiento del pseudoquiste pancreático. Sin embargo, puede tener complicaciones raras como la creación de fístulas pancreaticopleurales con aparición de derrame pleural masivo unilateral.