



Cirugía Española

www.elsevier.es/cirugia



P-286 - ENDOMETRIOMA DE PARED ABDOMINAL, NO TODO SON HERNIAS

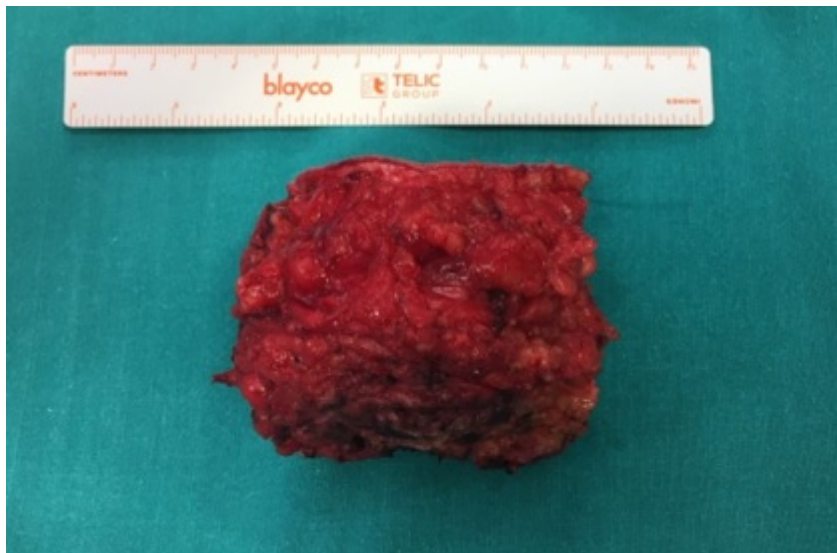
Cutillas Abellán, José; Seguí Gregori, Jesús; Montesinos Melià, Carmen; Martí Aguado, Carmen; Tusa, Claudio; Aguiriano Casanova, Mar; Martínez Ballester, María Luisa; Bañuls Matoses, Ángela María

Hospital de Gandía y Centro de Especialidades Francesc de Borja, Gandía.

Resumen

Objetivos: El objetivo de este trabajo es la publicación de un caso clínico de endometriosis de pared abdominal que requirió tratamiento quirúrgico con reparación del defecto de la pared con prótesis titanizada en régimen de cirugía mayor ambulatoria. Se ha llevado a cabo la revisión retrospectiva de un caso clínico de endometriosis de pared abdominal. Se describe la presentación clínica, el proceso diagnóstico y el tratamiento efectuado.

Caso clínico: Paciente mujer de 47 años con antecedente de cesárea hace 5 años que acude a consultas de cirugía general remitida desde atención primaria por posible lipoma en pared abdominal anterior de varios años de evolución, en hipogastrio, por encima de cicatriz de Pfannestiel. A la exploración se aprecia nódulo de unos 10 cm de consistencia dura, con signos inflamatorios de piel perilesional, poco móvil al tacto. Dada la baja sospecha de lipoma, se decide solicitar ecografía de partes blandas para mejor caracterización de dicha lesión. En la ecografía se observa nódulo en grasa subcutánea del hipogastrio de unos 7 cm, de ecogenicidad heterogénea con pequeñas áreas quísticas y que produce gran atenuación del sonido o sombra acústica, de características ecográficas inespecíficas. La posibilidad etiológica más probable es granuloma a cuerpo extraño. Se propone para exéresis de dicha lesión en régimen de cirugía mayor ambulatoria. En quirófano se realiza exéresis de masa sólida de bordes imprecisos que mide 10 × 5 cm y que infiltra la fascia anterior del abdomen, dejando un defecto de esta tras la extirpación de la tumoración. Se coloca malla titanizada suprafascial que se fija con puntos simples de monofilamento reabsorbible de larga duración. Cierre de tejido celular subcutáneo y piel. Se deja drenaje en tejido celular subcutáneo. La paciente pudo ser dada de alta hospitalaria en menos de 24 horas. A los 3 días acudió a consultas para control de drenaje que se pudo retirar sin incidencias.



Discusión: La endometriosis puede ser causa de tumoración en cualquier área anatómica siendo importante la sospecha clínica ante un nódulo o masa dolorosa con antecedente obstétrico. En pacientes con antecedente de cesárea suele presentarse en el área de la cicatriz quirúrgica del Pfannestiel.