



Cirugía Española

www.elsevier.es/cirugia



P-294 - SARCOIDOSIS ABDOMINAL. DIAGNÓSTICO HISTOLÓGICO EN GANGLIO CÍSTICO DE COLECISTECTOMÍA. A PROPÓSITO DE UN CASO Y REVISIÓN DE LA LITERATURA

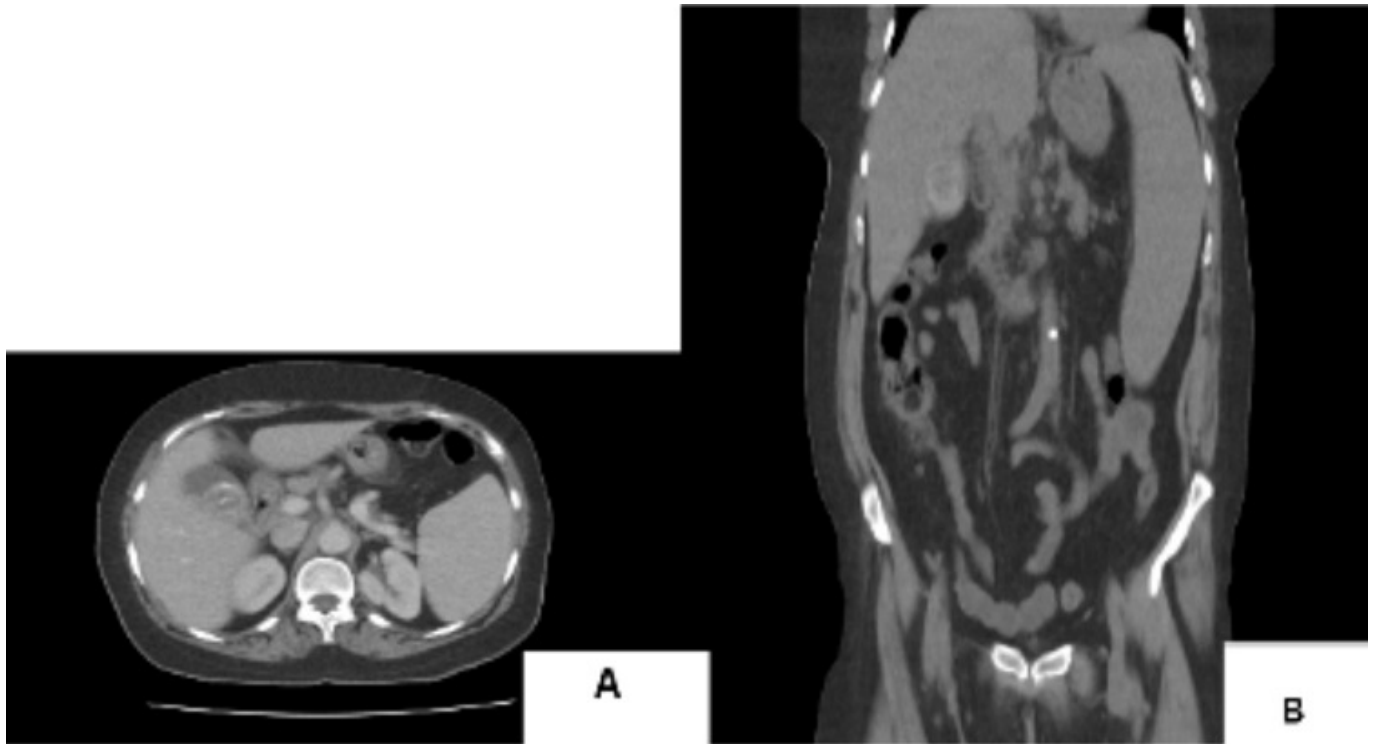
García Amador, Cristina; de la Plaza Llamas, Roberto; Gorini, Ludovica; García de Tena, Jaime; Picardo Gomendio, Dolores; Díaz Candelas, Daniel; García Gil, José Manuel; Al Shwely, Farah

Hospital Universitario de Guadalajara, Guadalajara.

Resumen

Introducción: La sarcoidosis es una enfermedad inflamatoria sistémica caracterizada por la presencia de granulomas no caseificantes y raramente afecta a nivel intraabdominal. Se presenta el caso de una paciente con sarcoidosis abdominal sintomática diagnosticada en muestra histológica de colecistectomía y se realiza revisión de la bibliografía.

Caso clínico: Paciente de 62 años valorada por Medicina Interna por dolor abdominal difuso, pérdida ponderal, anemia y leucopenia. Se realiza colonoscopia que no muestra hallazgos patológicos, gastroscopia en la que se objetiva mínima hernia de hiato y presencia de *H. pylori*, que es tratado y erradicado. La tomografía computarizada evidencia esplenomegalia de 19 cm y adenopatías en hilio hepático, mediastínicas y retroperitoneales. En el PET realizado por sospecha de síndrome linfoproliferativo se objetivan adenopatías captantes en mediastino y en hilios pulmonares (SUV de 6,9) y esplenomegalia con captación homogénea, que hacen sospechar proceso granulomatoso-inflamatorio/infeccioso. Se realiza Mantoux y Quantiferon para valorar tuberculosis, y cultivos de esputos, con resultados negativos. Dados los antecedentes de cólicos biliares, se realiza colecistectomía laparoscópica programada con hallazgo intraoperatorio de colecistopatía crónica. La paciente es dada de alta y valorada a los 30 días no ha presentado complicaciones posoperatorias. En la histología objetivan colecistitis crónica, colelitiasis y en el ganglio cístico describen distorsión de su estructura por granulomas epitelioides no necrotizantes y cuerpos de Schaumann, compatible con sarcoidosis. Dado el diagnóstico se inicia tratamiento con prednisona 30 mg cada 24 horas, con cese de la sintomatología y en fase progresiva de respuesta analítica.



Discusión: La sarcoidosis requiere muestra histológica para su diagnóstico. En este caso se realiza a partir del ganglio cístico dado que la paciente estaba pendiente de colecistectomía programada. Su incidencia varía de 2-60 casos por 100.000 habitantes, con predominio por sexo femenino. La afectación más frecuente, 90% de los casos, es a nivel pulmonar, seguido del sistema linfático (30%), mayoritariamente a nivel de hilio torácico. En la búsqueda bibliográfica de Pubmed ((intraabdominal) OR (abdominal)) AND (sarcoidosis) a 27 abril 2021 constan 597 artículos publicados. La mayoría de casos de sarcoidosis intraabdominal es asintomática y el órgano más afectado es el hígado. La afectación esplénica, extremadamente rara, es por infiltración difusa o por nódulos granulomatosos múltiples. La sarcoidosis sintomática debe tratarse con corticoides, con posibilidad de prolongarlos durante 3-12 meses, efectivos en la mayoría de pacientes. En el caso de la afectación esplénica el tratamiento disminuye la esplenomegalia. La esplenectomía está indicada en casos de persistencia de síntomas o riesgo de rotura.