



Cirugía Española



www.elsevier.es/cirugia

P-301 - INVAGINACIÓN APENDICULAR: DIAGNÓSTICO POCO FRECUENTE DE LESIÓN CECAL POLIPOIDEA. A PROPÓSITO DE UN CASO

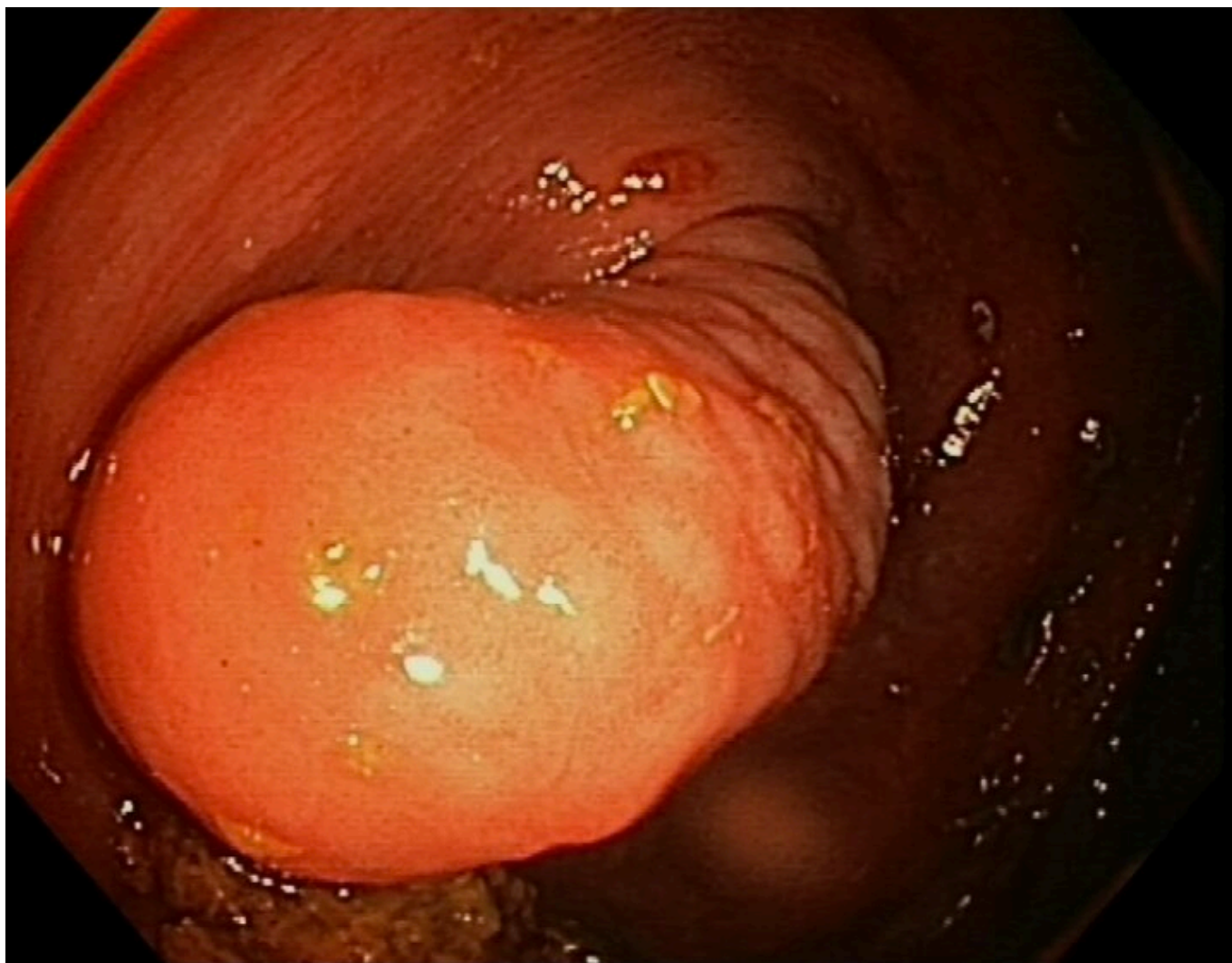
Casas Sánchez, Marcos; Melero Montes, Daniel Adolfo; Torguet Muñoz, María Eugenia; Rial Justo, Xiana; Remírez Arriaga, Xabier; Equisoain Azcona, Aritz; Polaino Moreno, Verónica; León Fernández, María Carmen

Hospital Puerta de Hierro, Majadahonda.

Resumen

Introducción: La invaginación del apéndice cecal es un cuadro muy poco frecuente, con una incidencia de 0,01%. Predomina en las dos primeras décadas de la vida siendo más frecuente en varones con una relación 4:1. Aunque se desconoce la patogenia, existen algunos factores que aumentan su riesgo: aumento de luz apendicular a nivel proximal, inflamación local (endometriosis o hiperplasia linfoide), peristalsis aumentada y presencia de fecalitos o neoplasias.

Caso clínico: Mujer de 49 años con antecedentes de enfermedad celiaca en seguimiento por Medicina Digestiva. Se objetiva tumoración de 2,5 cm en base apendicular como hallazgo incidental en colonoscopia de control, no pudiendo descartar neoplasia. La biopsia endoscópica muestra mucosa colorrectal con colitis activa inespecífica. El TC describe imagen polipoidea de 5 cm de longitud y 1 cm de grosor en ciego. La analítica no presenta alteraciones patológicas ni marcadores compatibles con tumor neuroendocrino. Ante la imposibilidad de descartar neoplasia, se decide actitud quirúrgica. Laparoscopia exploradora, con hallazgo intraoperatorio de tumoración cecal sin objetivar el apéndice. Se realiza resección del polo cecal y biopsia intraoperatoria que confirma invaginación apendicular completa (tipo V). La paciente presenta un posoperatorio favorable y es dada de alta en el segundo día posoperatorio.



Discusión: La invaginación apendicular es una afección muy poco frecuente que se presenta con clínica muy variable, desde un dolor compatible con apendicitis aguda, hasta un cuadro obstructivo o un hallazgo incidental en estudios de imagen (colonoscopia, ecografía, etc.). La forma de presentación anatómica más frecuente es la que corresponde a una invaginación parcial del apéndice en el ciego (tipo III). El tratamiento más habitual en estos pacientes es la apendicectomía, aunque en algunos casos puede ser necesaria una resección de la base cecal e incluso una hemicolectomía derecha si no se puede descartar patología tumoral. Debido a la baja incidencia, a la amplia variedad de presentaciones clínicas y a la dificultad diagnóstica mediante pruebas de imagen de la invaginación apendicular es necesario un alto índice de sospecha para conseguir un diagnóstico temprano y así evitar potenciales intervenciones inadecuadas como la escisión endoscópica o las cirugías radicales. Se debe pensar en esta entidad ante masas cecales intraluminales que se acompañen de ausencia de visualización del apéndice cecal.