



Cirugía Española



www.elsevier.es/cirugia

P-305 - PILEFLEBITIS PORTAL IZQUIERDA TRAS APENDICECTOMÍA LAPAROSCÓPICA URGENTE: ¿POR QUÉ?

Díez Núñez, Ana; Salas Álvarez, Jesús María; Álvarez Medialdea, Javier; Luna Morales, Amaro; Pérez Herrera, Juan Carlos; Calvo Durán, Antonio; Vega Ruiz, Vicente

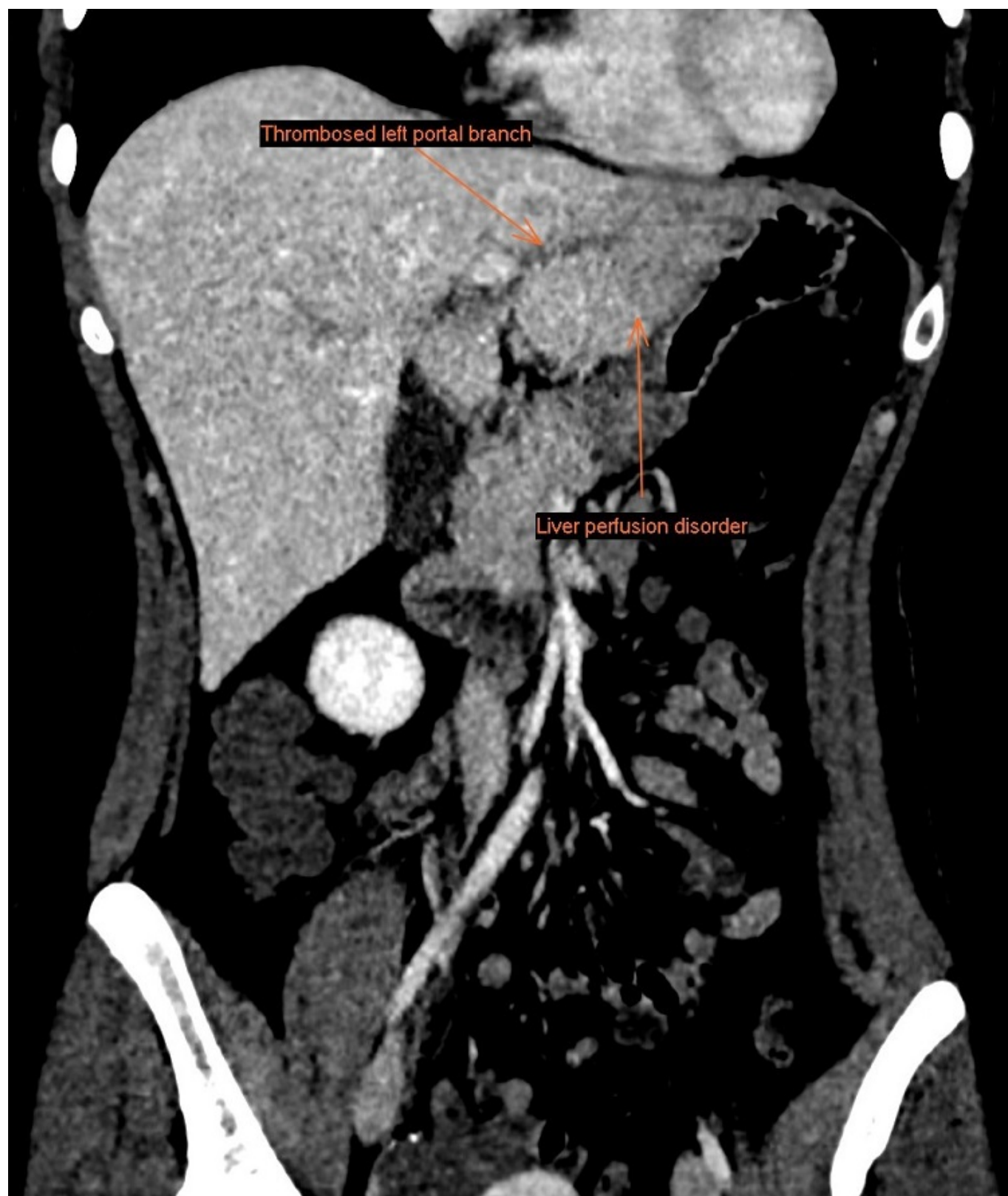
Hospital Universitario de Puerto Real, Puerto Real.

Resumen

Objetivos: Presentar caso clínico de paciente que presenta cuadro de trombosis portal izquierda tras apendicectomía laparoscópica.

Caso clínico: Paciente de 26 años de edad con toma de ACHO como único antecedente, que acude al servicio de urgencias por dolor de instauración subaguda en hipocondrio derecho e intensidad creciente 48 horas tras apendicectomía laparoscópica urgente. Durante la intervención, se objetiva apendicitis aguda flemonosa incipiente sin peritonitis. Dada buena evolución posoperatoria es dada de alta a las 24 horas posoperatorias con buena tolerancia, analítica de control en rango de normalidad y con cobertura antibiótica y anticoagulación en dosis profiláctica. Refiere dolor al segundo día de estancia domicilio en HCD que inicia de forma leve y se acentúa a lo largo del día, motivo por el que acude a Urgencias. A la exploración física buen estado general, estable hemodinámicamente, afebril, anictérica y con signo de Murphy positivo. Se realiza analítica urgente en la que se objetiva alteración de perfil hepático, con patrón de citólisis sin alteración de serie blanca ni parámetros de reactantes de fase aguda. Ante la intervención reciente, se realiza prueba de imagen urgente para descartar complicación intraabdominal. En la ecografía no se observan signos directos ni indirectos de colecistitis aguda, pero si se evidencia en Doppler una alteración de la permeabilidad portal izquierda por lo que se amplía el estudio realizándose TAC abdominal con contraste, objetivándose la existencia de una lesión hipodensa de morfología geográfica en el lóbulo hepático izquierdo, segmento II, no presente en el estudio previo, compatible con trastorno de la perfusión. También se visualiza una imagen lineal hipodensa en dicho lóbulo, que impresiona de rama portal izquierda trombosada, que no existía en la prueba de imagen realizada 48 horas anteriores. Ante estos hallazgos, y dada la extensión de afectación hepática, se decide ingreso y se plantea el diagnóstico diferencial entre origen coagulativo o séptico (pileflebitis) del trombo, dado el antecedente quirúrgico reciente. Se completa estudio con hemocultivos y estudio de un posible trastorno de la coagulación resultando ambos negativos. Ante la dicotomía de la posible etiología, se realiza antibioterapia de amplio espectro con ciprofloxacino y metronidazol endovenoso además de anticoagulación a dosis terapéutica con enoxaparina 100 mg/día durante 10 días. La paciente presenta mejoría clínica y analítica, con resolución de la hipoperfusión del segmento II hepático. Por ello, es dada de alta manteniendo ciprofloxacino y metronidazol por vía oral hasta completar 6 semanas de tratamiento antibiótico recomendado y anticoagulación a dosis terapéutica, así como retirada de ACHO. Es revisada al mes y a los 6 meses. Continúa asintomática y sin nuevas

complicaciones en pruebas de imagen de control por lo que se retira anticoagulación sin nuevos episodios de complicación.



Discusión: La pyleflebitis portal es una rara complicación que puede presentarse tras cuadros de apendicitis o diverticulitis aguda, aunque es inusual y suele ocurrir en casos con septicemia asociada, hecho que no presentaba nuestra paciente. Ante la duda diagnóstica y dada la importante repercusión hepática, como en nuestro caso, aconsejamos combinar antibioterapia con anticoagulación para manejo del mismo.