



Cirugía Española

www.elsevier.es/cirugia



P-311 - CARCINOMA MICROCÍTICO INTRAARTERIAL

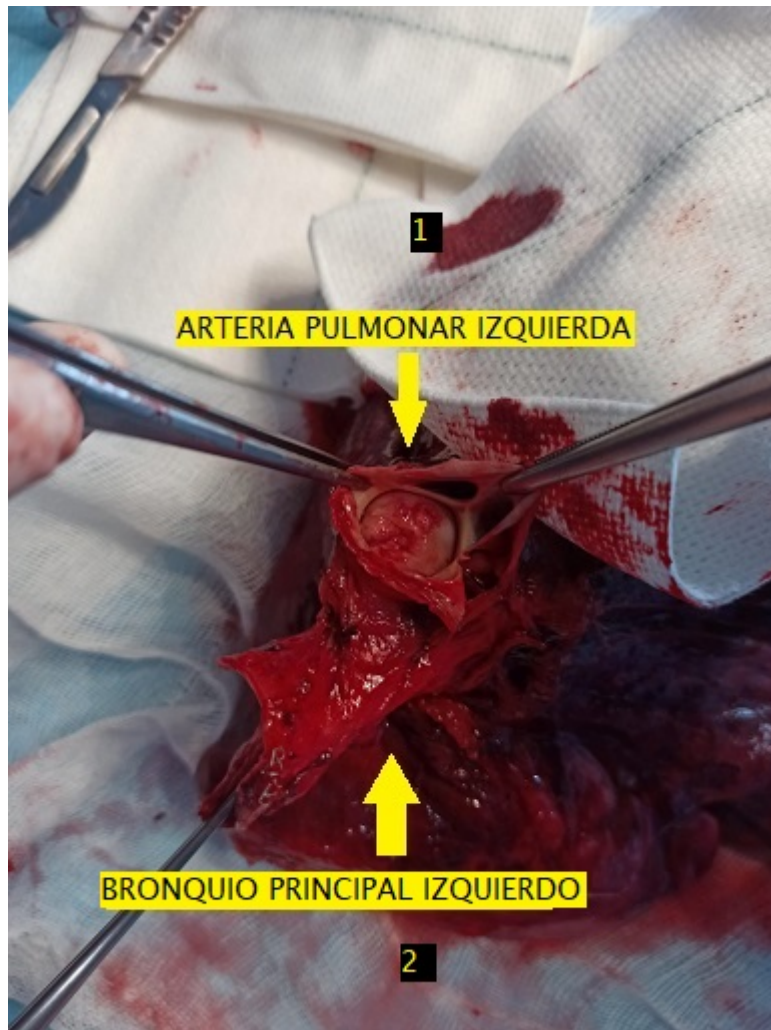
Rodríguez Lora, Enrique J.; Sánchez Matas, Carmen; Congregado Loscertales, Miguel; de la Cruz Lozano, Javier; Blanco Orozco, Ana Isabel; López Villalobos, José Luís; García Gómez, Francisco; Barroso Peñalver, Rafael Manuel

Hospital Universitario Virgen del Rocío, Sevilla.

Resumen

Introducción: El carcinoma microcítico es un tipo de neoplasia pulmonar (15% de los casos) originada en las células neuroendocrinas del epitelio bronquial siendo su origen endotelial extremadamente infrecuente. Su abordaje terapéutico es multidisciplinar y frecuentemente son irresecables (aproximadamente menos del 10% son subsidiarios de tratamiento quirúrgico). Presentación de caso de paciente en estudio por polineuropatía axonal sospechosa de síndrome paraneoplásico con hallazgo de imagen sugestiva de neoplasia pulmonar izquierda que se programa para neumonectomía con diagnóstico final de carcinoma microcítico intraarterial de origen vascular.

Caso clínico: Paciente varón de 53 años en estudio por neurología por polineuropatía axonal sospechándose síndrome paraneoplásico. Hallazgo en TC de tórax de lesiones pulmonares izquierdas sugestivas de malignidad de largo tiempo de evolución sin diagnóstico concluyente en punción mediante ecobroncoscopia ni hallazgos patológicos en estudio de adenopatías mediastínicas por videotoracoscopia. Dados estos hallazgos se decide solicitar TC de control en 3 meses en el que se objetiva tumoración intraarterial de 38 × 26 × 39 mm que sugiere sarcoma intraarterial de arteria pulmonar izquierda. Debido al tamaño del tumor no resulta posible realizar una angioplastia y se programa para tratamiento quirúrgico. Previo estudio de operabilidad correcto se programa para neumonectomía izquierda dado el compromiso de la arteria pulmonar izquierda (1 imagen de TC) lo cual impedía el rescate vascular del lóbulo inferior. La neumonectomía se realiza sin incidencias en posoperatorio con diagnóstico final de anatomía patológica de carcinoma de células pequeñas intraarterial (arteria pulmonar izquierda) (1 en imagen de pieza quirúrgica) con afectación transmural y respeto de pleura visceral y márgenes de resección; afectación metastásica por contigüidad en ganglio hiliar izquierda (T3N1M0). Finalmente se deriva a oncología médica para valoración de tratamiento que plantea iniciar ciclos de quimioterapia con etopósido (4 ciclos).



Discusión: Consideramos interesante la presentación de este caso clínico debido a lo infrecuente de su presentación dada la excepcional histología del carcinoma microcítico en este caso (de origen endotelial y presentación intraarterial) así como su resecabilidad (algo infrecuente en el abordaje terapéutico de este subtipo de neoplasia) y su extensión (T3N1MO).