



P-329 - DIVERTÍCULO APENDICULAR ASINTOMÁTICO: CUANDO LA ANATOMÍA PATOLÓGICA DESPEJA LAS DUDAS DE UN POSIBLE TUMOR. CRONOLOGÍA DE UN CASO

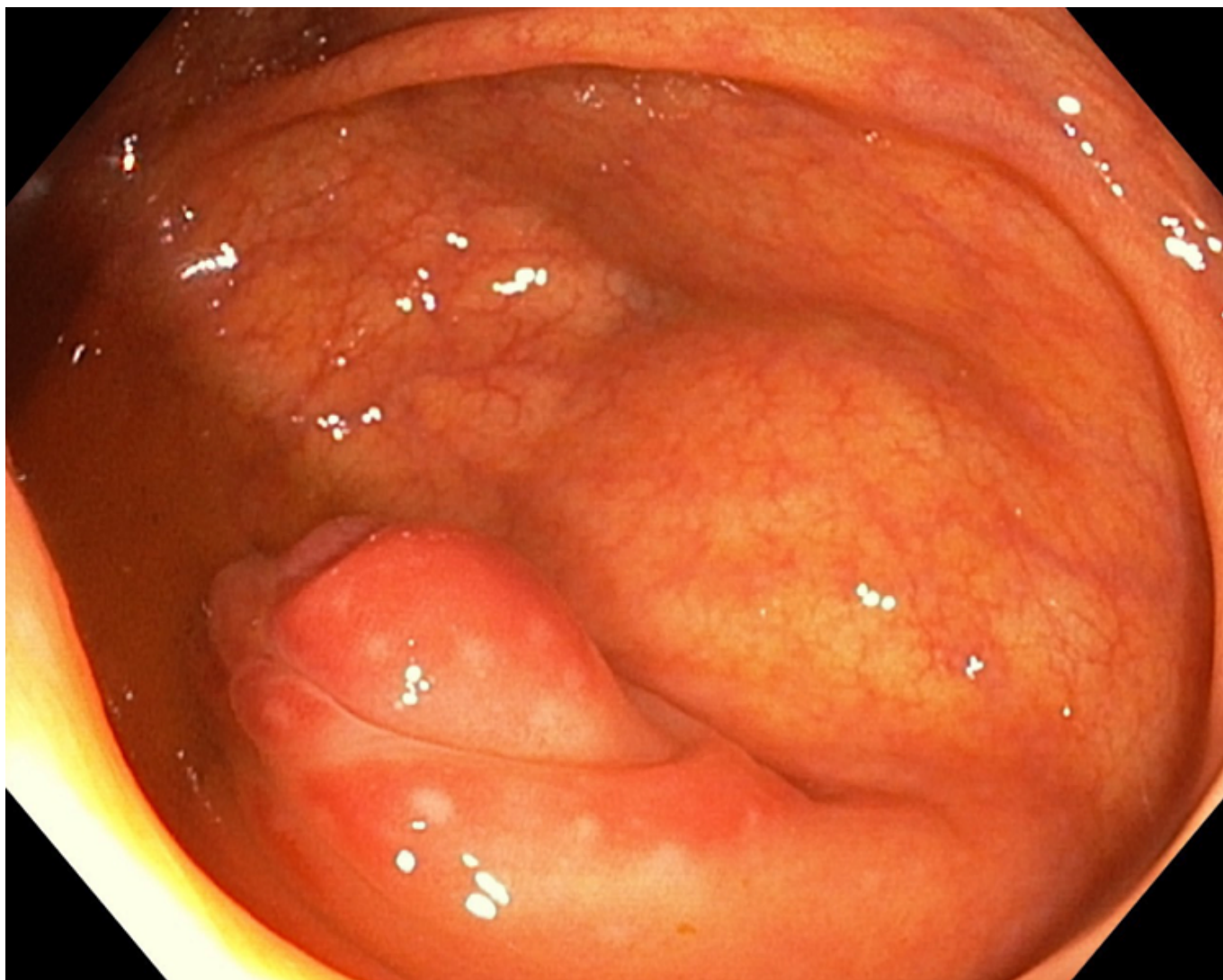
Lucas Zamorano, Isabel; García Marín, José Andrés; Martínez Moreno, José Luis; Annese Pérez, Sergio David; Ramos Soler, Francisco José; Betoret Benavente, Lidia; Baeza Murcia, Melody; Aguayo Albasini, José Luis

Hospital General Universitario J.M. Morales Meseguer, Murcia.

Resumen

Introducción: La diverticulosis apendicular es una patología poco frecuente, que se descubre en muchas ocasiones tras la cirugía por una supuesta apendicitis aguda. El espectro clínico es variable, desde casos asintomáticos hasta clínica de abdomen agudo. Estos pacientes presentan más riesgo de perforación y neoplasias. A continuación presentamos un caso descubierto tras la realización de una cirugía electiva.

Caso clínico: Varón de 62 años remitido a Cirugía desde el programa de cribado de cáncer colorrectal por lesión nodular en la base del apéndice tras la realización de colonoscopia (fig.). El paciente se encuentra asintomático, tolerando dieta y presentando un tránsito adecuado, sin productos patológicos. Se realiza tomografía computerizada abdominal, en la que se objetiva un nódulo submucoso en la base del apéndice, sin datos de extensión, y cuyo carácter resulta indeterminado. No se puede descartar causa tumoral. Realizamos mediciones de cromogranina A y CEA, que son normales. Se propone la realización de una apendicectomía laparoscópica electiva. El paciente rechaza la cirugía inicialmente, aceptando posteriormente durante el seguimiento. Realizamos apendicectomía laparoscópica de forma programada, obteniendo como resultado anatomopatológico una hiperplasia neurógena asociada a un divertículo apendicular.



Discusión: La diverticulosis apendicular es una patología muy poco frecuente. Los divertículos pueden ser congénitos (usualmente divertículo único, se presentan en cromosomopatías) o adquiridos (más frecuentes en varones, mayores de 30 años, y suelen ser múltiples). Un 60% se localizan en el tercio distal del apéndice. Liton clasificó esta entidad en cuatro tipos dependiendo del escenario clínico: Tipo I: diverticulitis apendicular y apéndice normal. Presenta más riesgo de perforación. Tipo II: diverticulitis apendicular y apendicitis aguda. Tipo III: diverticulosis no complicada y apendicitis aguda. Tipo IV: diverticulosis no complicada y apéndice normal. Corresponde con el caso de nuestro paciente. La diverticulitis en esta localización presenta una sintomatología distinta a la de una apendicitis. El dolor abdominal es más duradero que el de una apendicitis aguda y se asocia a vómitos y náuseas. Están relacionados con mayor riesgo de perforación y de neoplasias. La perforación ocurre rápidamente, debido a la delgadez de las capas que lo conforman. Un diagnóstico tardío conlleva mayor riesgo de perforación. El 30% de los divertículos están asociados a neoplasias, sobre todo tumores carcinoides y adenomas mucinosos. En caso de perforación se podría producir pérdida de mucina en la cavidad abdominal, lo que sienta las bases para el desarrollo de un pseudomixoma. El tratamiento de esta patología es controvertido. La mayoría se descubre tras la realización de una apendicectomía por sospecha de apendicitis aguda. Sin embargo, en otros casos se detectan antes de llevar a cabo una cirugía. No existe consenso sobre el tratamiento en este escenario. Muchos autores recomiendan la cirugía profiláctica por el riesgo incrementado de perforación y neoplasias respecto a la población general, siendo la apendicectomía laparoscópica la técnica de elección. Como conclusiones destacar que la diverticulosis apendicular es una entidad poco frecuente, pero con complicaciones potencialmente graves, por lo que tendríamos que considerar la cirugía en estos pacientes.