



P-341 - INFECCIÓN POR CITOMEGALOVIRUS. UNA ENTIDAD A TENER EN CUENTA EN PACIENTES INMUNODEPRIMIDOS CON ABDOMEN AGUDO

Silva Cano, Danny Wladimir; Fernández Hevia, María; García González, Luis Alejandro; Budiño Torres, Sara; Ibero Casadiego, Giana Pamela; Rodríguez García, José Ignacio; García Flórez, Luis Joaquín; Granero Trancón, José

Hospital Universitario Central de Asturias, Oviedo.

Resumen

Objetivos: La infección por citomegalovirus (CMV) debe tenerse en cuenta especialmente en pacientes complejos cuyo sistema inmunitario se encuentre comprometido. Por lo general, se trata de una reactivación del virus que ha permanecido latente desde la infancia, pero también puede tratarse de una primoinfección, pudiendo afectar varios órganos, entre ellos el intestino. Aunque la infección intestinal por CMV en pacientes inmunodeprimidos (VIH, cáncer, quimioterapia, enfermedades autoinmunes, corticoterapia, etc.) es habitual, la perforación intestinal es una complicación grave y poco frecuente.

Caso clínico: Presentamos el caso clínico de una mujer de 58 años en estudios por sospecha de una enfermedad autoinmune, que es diagnosticada con una neumonía criptogénica por la que estaba recibiendo tratamiento corticoideo (32 mg metilprednisona/día al ingreso). Reingresó por un cuadro de malestar general y fracaso renal agudo en Nefrología. Durante el ingreso presentó clínica de dolor abdominal, rectorragias y fiebre con repercusión hemodinámica. En la tomografía (TC) abdominal urgente se evidenció una perforación del colon descendente con un absceso retroperitoneal de grandes dimensiones (fig.). Se indicó cirugía urgente realizándose una intervención de Hartmann. Durante el seguimiento en UCI en el 3^{er} día posoperatorio presentó salida de contenido fecaloideo por un drenaje. Se reintervino, evidenciándose una perforación en yeyuno y otra en el muñón rectal. Se realizó resección intestinal con anastomosis y drenajes abdominales. En un TC de control el 10^o día posoperatorio se evidenció nueva perforación en el colon descendente, por lo que precisó una nueva cirugía con resección y colostomía terminal. En el 20^o día posoperatorio, por nueva salida de contenido intestinal por uno de los drenajes abdominales precisó nueva intervención, evidenciándose perforación yeyunal proximal a la anastomosis previa. Se realizó otra resección con anastomosis primaria. Ante la evolución tórpida de la paciente, se completó el estudio con serologías virales, confirmándose la presencia de CMV e iniciándose tratamiento con ganciclovir. Tras 43 días en UCI se trasladó a planta. Se completó el tratamiento con ganciclovir, no presentando nuevos casos de perforación y finalmente fue alta a domicilio en el 64^o día desde la primera cirugía.

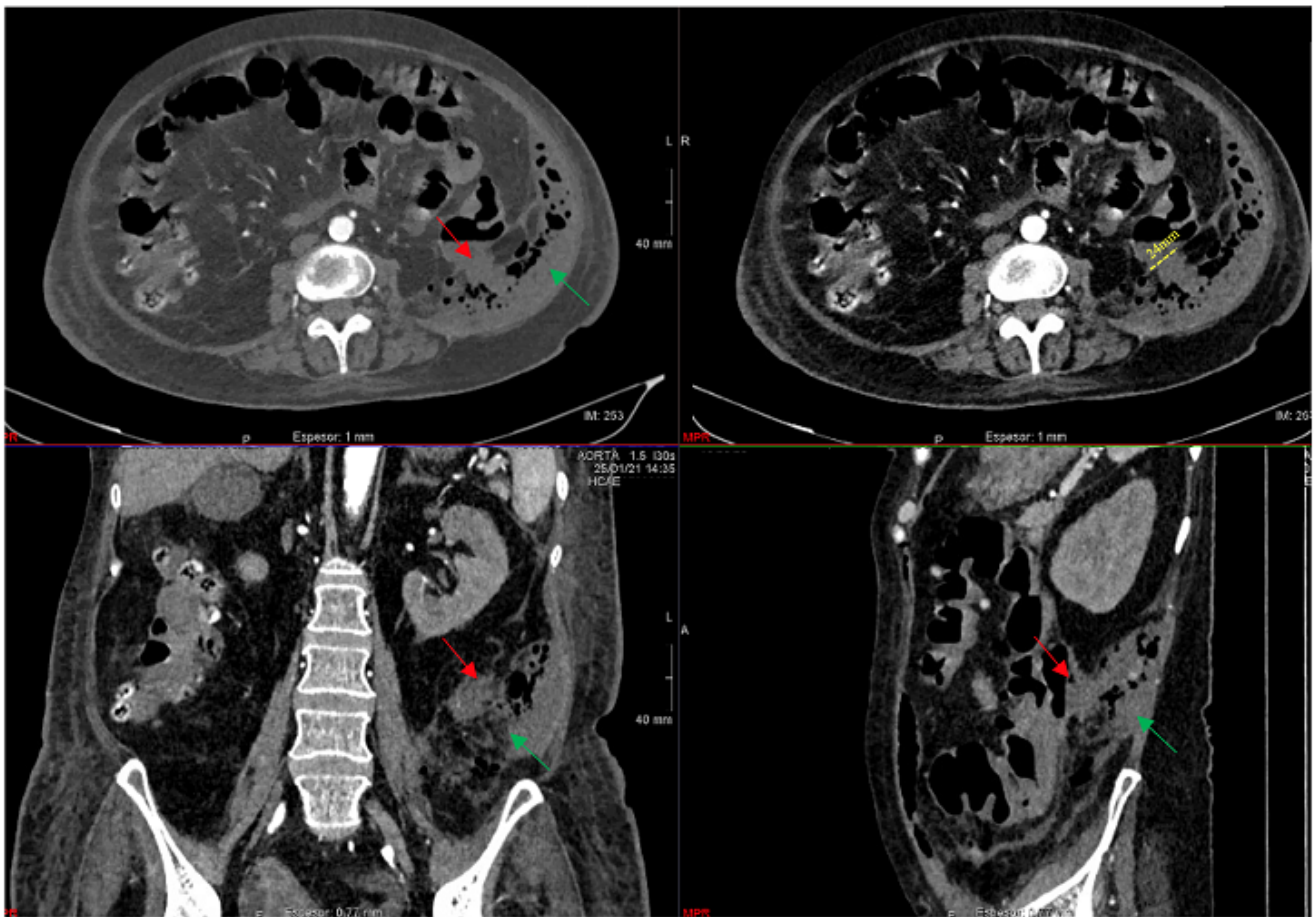


Imagen 1: TC abdomino-pélvico con contraste IV donde se visualiza la zona sospechosa de perforación de colon izquierdo (flecha roja) y el absceso retroperitoneal izquierdo (flecha verde).

Discusión: La perforación intestinal por CMV es complicación muy poco frecuente, pero debe ser tomada en cuenta en el diagnóstico diferencial en pacientes inmunocomprometidos.