



Cirugía Española

www.elsevier.es/cirugia



P-346 - INVAGINACIÓN INTESTINAL EN EL ADULTO ¿CÓMO LA MANEJAMOS?

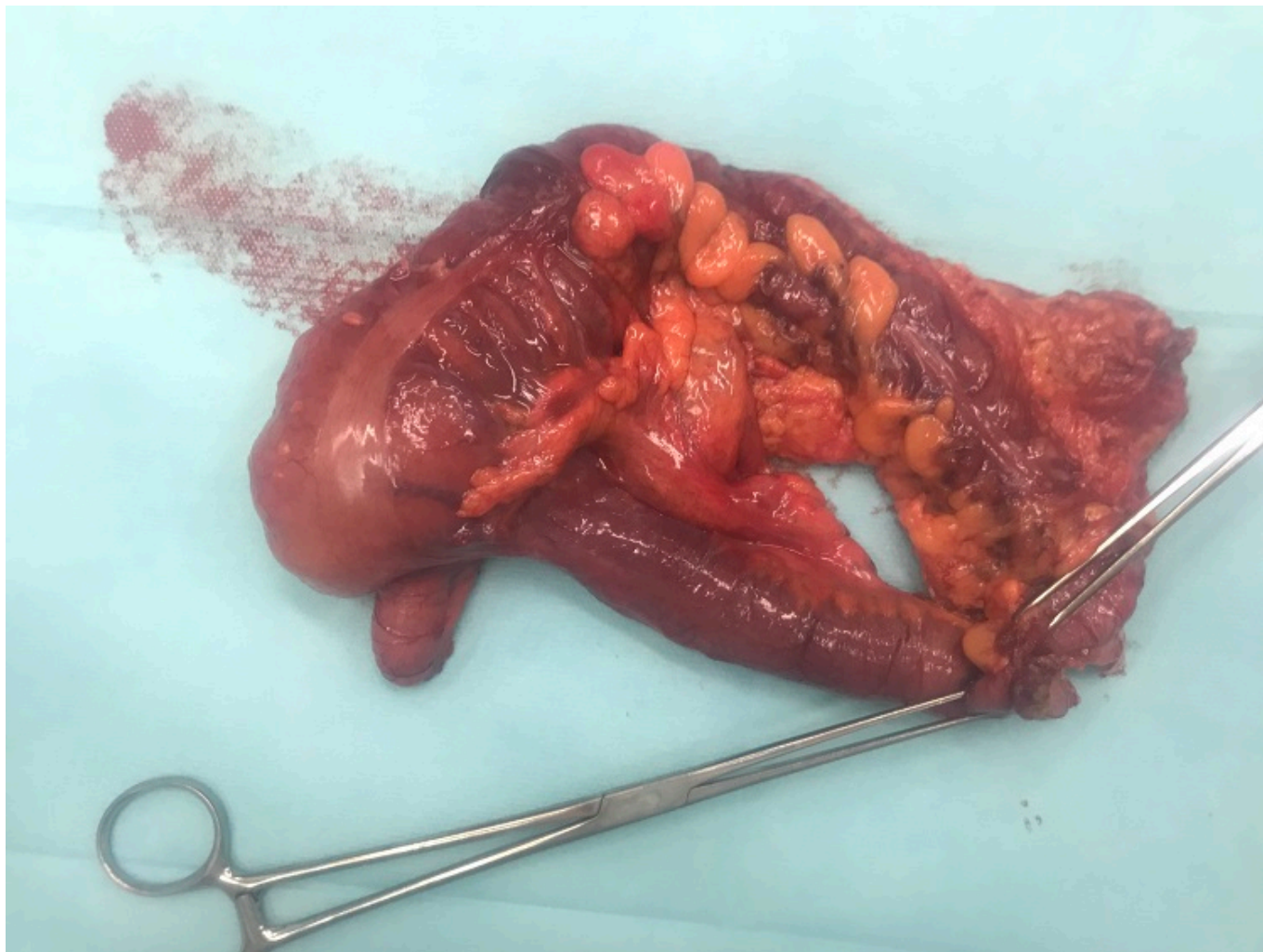
Sánchez Sánchez, Iñigo; Hernández Gutiérrez, Jara; Silvestre Rodríguez, Jose; Medina Rodríguez, Javier; Ruiz de Castañeda, Cecilia

Complejo Hospitalario, Toledo.

Resumen

Objetivos: La invaginación intestinal consiste en la introducción de un segmento de intestino en el interior de un segmento de intestino adyacente. Supone la 1ª causa de obstrucción intestinal en la infancia, mientras que en los adultos únicamente supone entre un 1-5% de los casos de obstrucción. En la infancia hasta en el 90% de los casos la causa es desconocida, en los adultos se conoce la causa en el 90% de los casos, correspondiendo entre 20-50% a patología maligna. La clínica de la invaginación intestinal es inespecífica, siendo el síntoma más frecuente el dolor abdominal. El método diagnóstico de elección de la invaginación intestinal es el TC abdominal, que permite identificar tanto la localización como determinar la etiología en gran parte de los casos.

Caso clínico: Presentamos el caso de un paciente varón de 37 años, que como único antecedente de interés fue una infección reciente por virus SARS-CoV-2. Acudió a Urgencias por clínica de dolor abdominal en hipogastrio y fosa iliaca derecha de 12 horas de evolución con defensa abdominal. Refería episodio previo de dolor abdominal autolimitado hacía 2 semanas. Ante la sospecha de apendicitis aguda se solicitan pruebas complementarias, que incluyen análisis de sangre y ecografía, donde destacaban leucocitosis con desviación izquierda y hallazgos ecográficos sugestivos de invaginación ileocólica, por lo que se decide ampliar el estudio de imagen mediante TAC abdominopélvico urgente. En dicho TAC se objetiva invaginación intestinal ileocólica con signos de sufrimiento intestinal. Dada la clínica y los hallazgos en las pruebas complementarias se decide intervención quirúrgica urgente mediante laparotomía media supra e infraumbilical. La laparotomía mostró invaginación ileocecal y adenopatías locorreregionales sin otros hallazgos. Dados los mismos, se realizó hemicolectomía derecha reglada y posterior anastomosis latero-lateral mecánica sin reducción previa de la invaginación. La pieza quirúrgica fue remitida al servicio de Anatomía Patológica. El paciente permaneció hospitalizado durante 4 días sin incidencias, siendo dado de alta tolerando dieta y con buen control del dolor. En el posterior análisis anatomopatológico de la pieza de hemicolectomía se identificó neoplasia mucinosa apendicular de bajo grado y se aislaron 12 ganglios linfáticos sin evidencia de malignidad.



Conclusiones: La invaginación intestinal es infrecuente en el adulto, suponiendo entre 15% de los casos de obstrucción intestinal. Hasta en el 50% de los casos la etiología es maligna. La técnica diagnóstica principal es la TAC abdominopélvica. El tratamiento fundamental es la cirugía, laparoscópica o abierta. No se recomienda reducción previa salvo en casos concretos donde se descarte malignidad.