



Cirugía Española

www.elsevier.es/cirugia



P-347 - ISQUEMIA INTESTINAL SEGMENTARIA Y RECURRENTE EN UNA MUJER JOVEN SANA

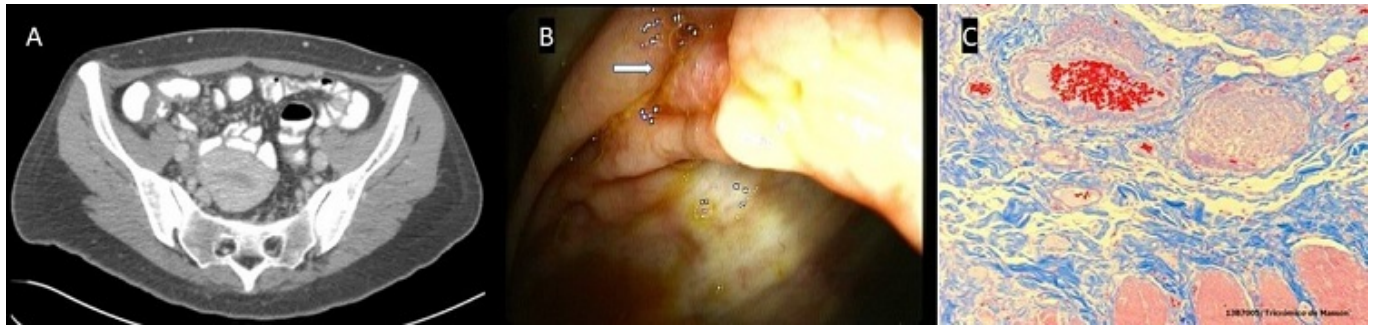
López Morales, Pedro; González Valverde, Francisco Miguel; Pastor Quirante, Francisco; Medina Manuel, Esther; Giménez Francés, Clara; Valero Soriano, María; Jiménez Moreno, Isabel María; Albarracín Marín-Blázquez, Antonio

Hospital General Universitario Reina Sofía, Murcia.

Resumen

Introducción: La enteritis isquémica parcheada no tromboembólica es una entidad de difícil diagnóstico. Clínica y endoscópicamente simula una enfermedad inflamatoria intestinal (EII); sin embargo, las biopsias son negativas y no responde al tratamiento. Las causas más habituales son el consumo de cocaína, enfermedades inflamatorias, vasculitis autoinmunes (lupus, Behçet...), flebitis linfocítica enterocólica, colitis infecciosa y neurolépticos. El diagnóstico se alcanza cuando el segmento intestinal es resecaado y la histología revela la etiología subyacente. Destacamos nuestro caso por su singularidad, pero también porque su manejo aunó los esfuerzos de gastroenterólogos, internistas, cirujanos, intensivistas, nutricionistas y patólogos.

Caso clínico: Mujer de 37 años previamente sana, puérpera, con múltiples ingresos por dolor abdominal, anorexia y diarrea durante 7 meses. La TAC mostró un engrosamiento parietal de todo el colon, y la colonoscopia reveló lesiones aftosas dispersas rodeadas de mucosa normal desde recto hasta íleon terminal. Las biopsias mostraron anomalías isquémicas sin características de EII, pese a lo que la paciente fue diagnosticada de enfermedad de Crohn y tratada con corticosteroides e inmunosupresores. El ecocardiograma descartó foco embolígeno. Los anticuerpos anti-VIH, VHC, VHB, ANCA/ANA y los análisis toxicológicos fueron negativos. La evolución fue desfavorable hasta desembocar en abdomen agudo. Fue intervenida, hallando una necrosis parcheada de colon ascendente y transversal, con mesos normales. Se sucedieron varias intervenciones quirúrgicas por perforaciones y dehiscencias que finalmente obligaron a fistulizar el duodeno a pared abdominal, tras resecaar todo el intestino delgado y gran parte del grueso, e iniciar nutrición parenteral. El estudio histológico encontró múltiples úlceras con submucosa engrosada que contenía venas total o parcialmente obstruidas por una proliferación focal miointimal de músculo liso (HHF35-positivo), sin afectar arterias. La paciente falleció por una pancreatitis aguda necrótico-hemorrágica mientras esperaba un trasplante intestinal.



Discusión: La hiperplasia miointimal idiopática de venas mesentéricas (HMIVM) es una enfermedad excepcional y mal comprendida de la que solo se han publicado 37 casos desde que Genta y Haggit la describieron en 1991. Afecta predominantemente al recto-sigma de varones jóvenes sanos (hombre/mujer: 2,7/1) y se manifiesta con pérdida de peso, dolor abdominal y diarrea sanguinolenta. Su fisiopatología es desconocida, aunque se propone una “arteriolización” de las venas debido a microtraumatismos o a hiperpresión intraluminal. La colonoscopia suele mostrar una mucosa friable con úlceras y cambios eritematosos y edematosos. Sin embargo, las biopsias no son diagnósticas ya que no incluyen las venas obliteradas de la submucosa. Tras el fracaso de varias líneas de tratamiento de EII, la resección del segmento intestinal isquémico es curativa y permite el diagnóstico histológico definitivo al hallar un patrón de engrosamiento circunferencial de la capa íntima de las venas pequeñas y medianas, con o sin infiltrado linfocítico alrededor y una oclusión completa de la luz desde la submucosa hasta la serosa que explica los cambios isquémicos. Aunque infrecuente, la HMIVM es una alternativa diagnóstica a considerar ante EII refractarias al tratamiento. En los casos publicados, la enfermedad es segmentaria y tiene buen pronóstico tras la cirugía. No se ha descrito una afectación tan extensa, recurrente y fatal como la que presentamos.