



P-349 - LINFOMA RECTAL: CAUSA POCO FRECUENTE EN EL DIAGNÓSTICO DIFERENCIAL DE LESIONES A NIVEL RECTAL

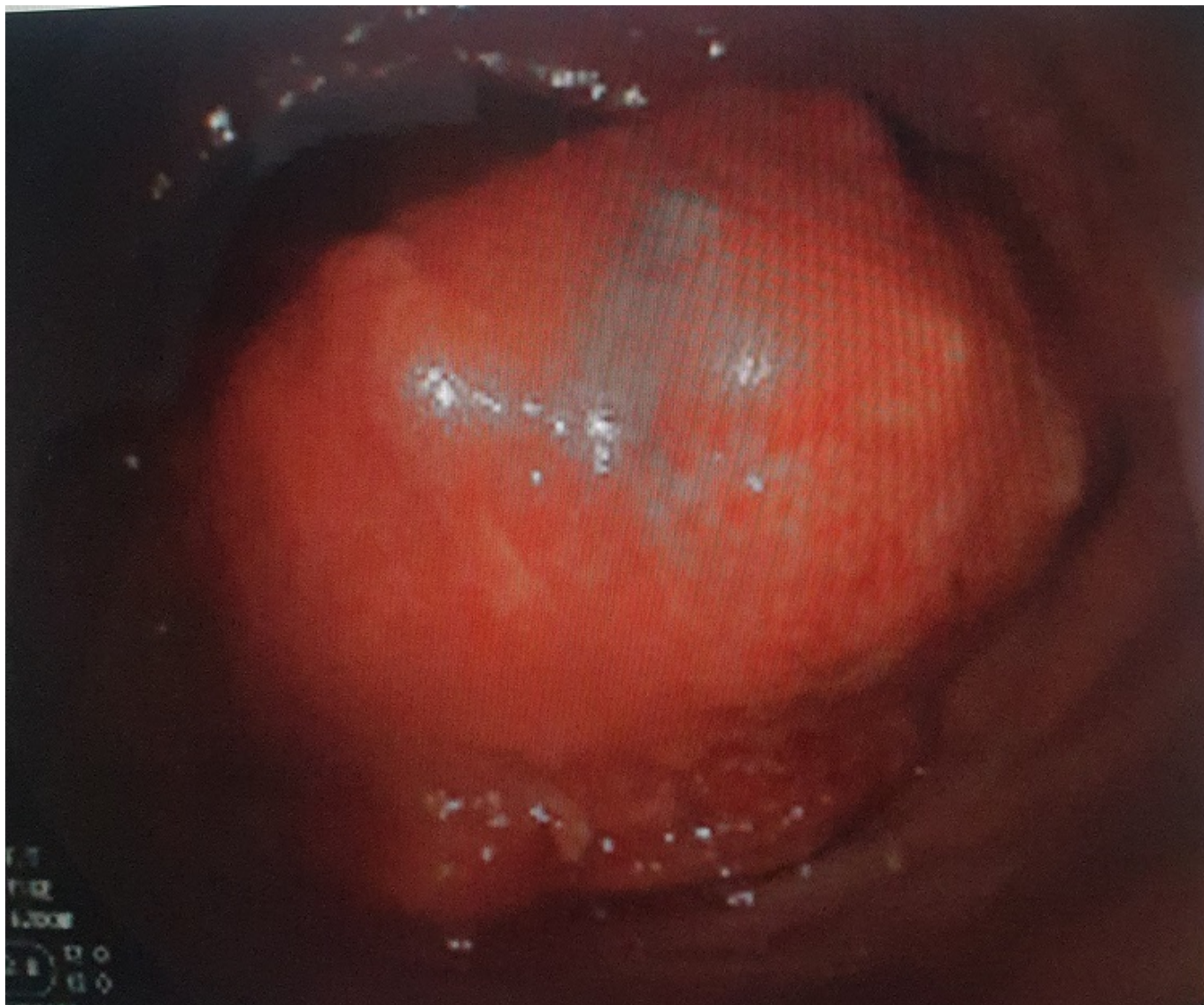
González Guerreiro, Judit; Herrera Merino, Norberto; Monterde García, Gonzalo; Rodríguez Gómez, Lorena; Cervera Celdrán, Iria; Cagigal Ortega, Elima; García Dominguez, Antonio; Álvarez Cuiñas, Ana

Hospital Universitario Severo Ochoa, Leganés.

Resumen

Introducción: Los linfomas primarios del tracto gastrointestinal representan el 5% de todos los linfomas. Dentro de ellos, el linfoma rectal primario representa solo el 0,1-0,6% y en cuanto a tumores primarios de recto, representa en torno al 0,05%. La mayoría de los linfomas que afectan al tubo digestivo suelen ser linfomas no Hodgkin de células B. Los de células T son menos frecuentes pero más agresivos. Se presenta entre la 5ª y 7ª década de la vida, afectando más a hombres que a mujeres. La etiología es desconocida aunque existen factores predisponentes conocidos como diferentes estados de inmunosupresión o enfermedad inflamatoria (Crohn, colitis ulcerosa). La clínica es inespecífica, pudiendo presentar rectorragia, dolor abdominal, cambios en el hábito intestinal, etc. En cuanto al diagnóstico, deben realizarse las mismas pruebas complementarias que en el estudio estándar de cáncer de recto. Presentamos un caso de linfoma rectal diagnosticado y tratado en nuestro centro.

Caso clínico: Varón de 33 años sin antecedentes de interés, visto en consulta por rectorragia ocasional de 3 meses de evolución asociada a estreñimiento. Niega dolor abdominal, pérdida de peso u otra sintomatología. A la exploración, se palpa tumoración de gran tamaño a unos 8 cm de margen anal, en región posterolateral izquierda. Se solicita colonoscopia que describe neoformación rectal excrecente, ulcerada y friable, que ocupa casi la totalidad de la circunferencia, con base de implantación menor que el diámetro visible situada a unos 7-8 cm del margen anal. Se toman biopsias con resultado negativo para malignidad. El TAC toracoabdominal muestra la neoformación descrita sin lesiones a distancia. La ecografía endoanal no se puede completar. En la RMN se identifica neoformación a unos 8 cm de margen anal, que no sobrepasa la muscular. Dadas las características de la lesión descrita, se decide, conjunto con el paciente que prefiere un abordaje más conservador ante la ausencia de malignidad en la biopsia, realizar resección transanal tipo TAMIS. La anatomía patológica evidenció un linfoma B difuso de célula grande con origen en centro germinal. Se derivó a Hematología realizándose biopsia de médula ósea y descartándose infiltración de la misma. Se solicitó PET TAC sin captaciones patológicas a otros niveles. Se consideró por tanto, linfoma rectal primario y se inició tratamiento con esquema R-CHOP con buena evolución, encontrándose el paciente en remisión completa tras 6 ciclos.



Discusión: El linfoma rectal primario es una causa poco frecuente de neoplasia rectal. Es importante distinguir entre linfoma rectal primario y linfoma sistémico con afectación rectal, ya que el tratamiento y el pronóstico difiere. Dada la escasez de casos en la literatura, no hay un consenso sobre el esquema de tratamiento. Generalmente, está indicado en un primer paso la resección quirúrgica seguido de un esquema quimioterápico, con ciclofosfamida, doxorubicina, vincristina y prednisona asociado o no a radioterapia. Con este esquema, la media de supervivencia a los 5 años oscila entre el 35-55%. Dada la excepcionalidad de estos casos, es fundamental la coordinación entre distintos especialistas para individualizar el tratamiento según las características del paciente.