



# Cirugía Española

[www.elsevier.es/cirugia](http://www.elsevier.es/cirugia)



## P-350 - MANEJO DE LA DIVERTICULITIS YEYUNAL PERFORADA. EXPERIENCIA EN NUESTRO CENTRO

Jara Benedetti, Genesis María; Coret Franco, Alba; Martínez Hernández, Andreu; Vivó Serrano, Victor; Tamarit Blasco, Marta; Queralt Marín, Raquel; Laguna Sastre, José

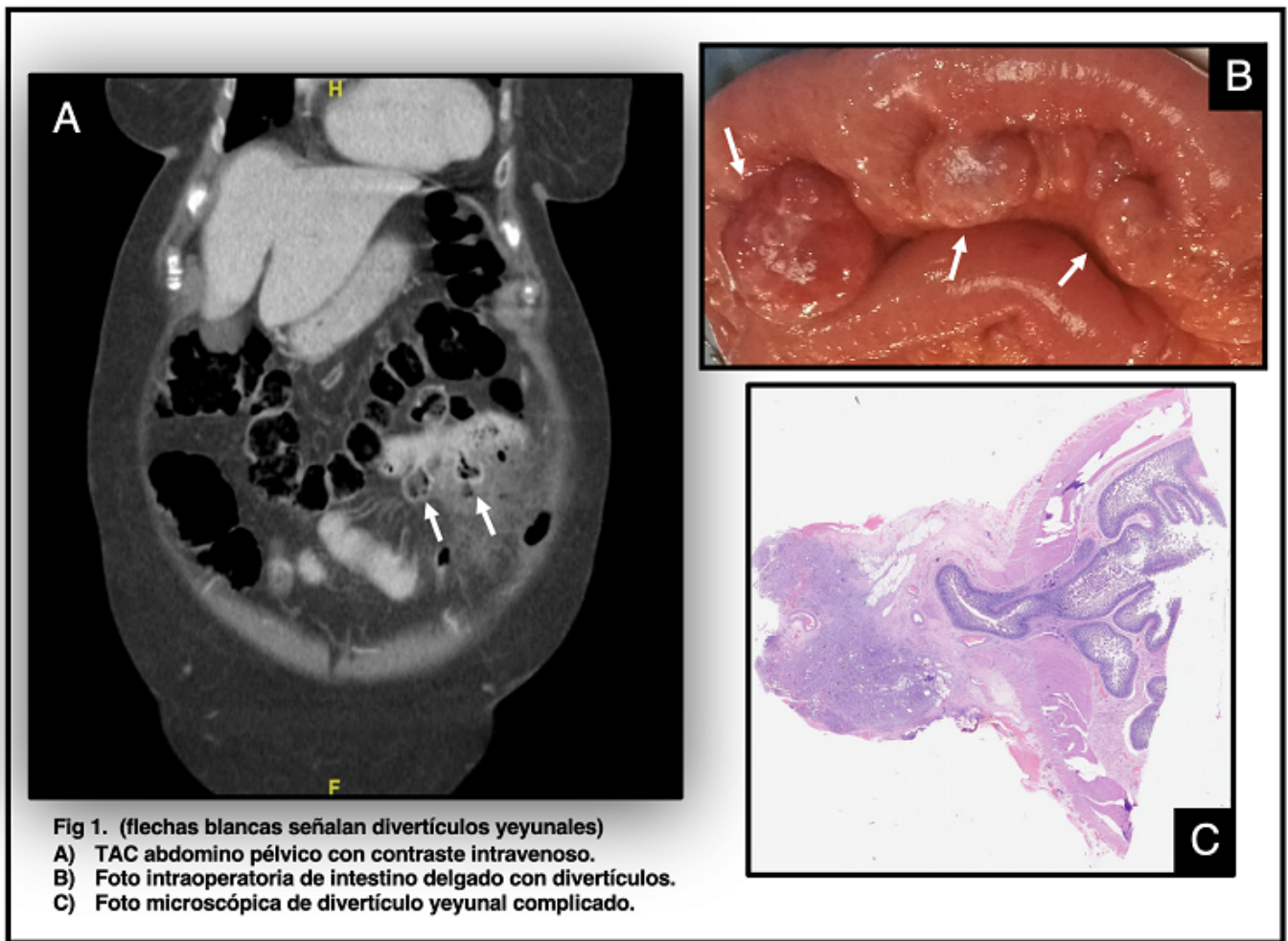
Hospital General, Castellón de la Plana.

### Resumen

**Objetivos:** Presentar la experiencia en el diagnóstico y manejo de pacientes con diverticulitis yeyunal perforada en nuestro centro.

**Métodos:** Revisión retrospectiva de pacientes con diverticulitis yeyunal perforada, entre enero de 2018 y marzo de 2021. Se realizó una revisión de datos demográficos, clínicos, radiológicos y anatomopatológicos, así como el seguimiento ambulatorio y hospitalario hasta la actualidad.

**Resultados:** En este periodo, se intervinieron un total de 6 pacientes con diverticulitis yeyunal perforada, 3 (50%) hombres y 3 (50%) mujeres, con una edad media de 75 años. La presentación clínica en todos los pacientes fue dolor abdominal de evolución aguda, con inicio en hemiabdomen superior y posteriormente generalizado. 2 pacientes (33%) asociaban ingresos previos el mismo año por diverticulitis yeyunal complicada, tratada de forma conservadora. El diagnóstico mediante TC se realizó en 5 pacientes (83%) identificando divertículos yeyunales en todos, 3 (50%) con perforación contenida, 2 (33%) con perforación libre. El diagnóstico se realizó mediante ecografía en 1 paciente (17%), con diagnóstico inicial de apendicitis aguda perforada. En todos los pacientes se decidió tratamiento quirúrgico, en 5 (83%) de forma urgente, y en 1 (17%) de forma urgente-diferida tras fallo del tratamiento conservador. En cuanto al abordaje quirúrgico, 4 (67%) de los pacientes intervenidos de forma urgente se iniciaron por laparotomía, y en el restante (17%) se inició por laparoscopia, requiriendo conversión a cirugía abierta por dificultad técnica. El paciente intervenido de forma programada se inició y completó por laparoscopia. En todos los pacientes, el procedimiento quirúrgico realizado fue resección y anastomosis mecánica latero-lateral, describiéndose en todos los casos otros divertículos de intestino delgado no complicados. El hallazgo anatomopatológico más frecuente fue la inflamación y abscesificación sin displasia. Las complicaciones fueron médicas en 2 (33%) pacientes: insuficiencia respiratoria y fibrilación auricular *de novo* descompensada con edema agudo de pulmón. Ambos requirieron ingreso en unidad de cuidados intensivos durante 3 días. La estancia media hospitalaria fue de 10 días. Ningún paciente requirió reintervención. Ningún paciente ha requerido atención ambulatoria ni hospitalaria por dolor abdominal, hasta la actualidad.



**Conclusiones:** La diverticulosis yeyunal es una entidad poco frecuente, con una prevalencia estimada de 0,3% al 2,3%, principalmente en varones en la edad adulta. La mayoría de los casos son asintomáticos y el diagnóstico suele ser incidental por estudios de imagen o cirugías abdominales por otra causa. La perforación puede ocurrir en el 10% de los casos, siendo la complicación más grave, con importante mortalidad. La tomografía es el estudio de imagen de elección, debido a su mayor precisión con relación a la ecografía y la no dependencia del operador. Los casos complicados con perforación suelen requerir tratamiento quirúrgico, el cual implica resección y anastomosis. La pieza quirúrgica debe ser estudiada para excluir la posibilidad de malignidad. A pesar de ser una patología poco frecuente, es necesario su conocimiento para considerar el diagnóstico ante un abdomen agudo, siendo la resolución quirúrgica mediante resección y anastomosis la técnica de elección, la cual suele asociar una baja tasa de complicaciones posoperatorias.