



# Cirugía Española

[www.elsevier.es/cirugia](http://www.elsevier.es/cirugia)



## P-357 - NEOADYUVANCIA EN TUMORES DE COLON DERECHO LOCALMENTE AVANZADOS. UNA OPCIÓN DE RESCATE

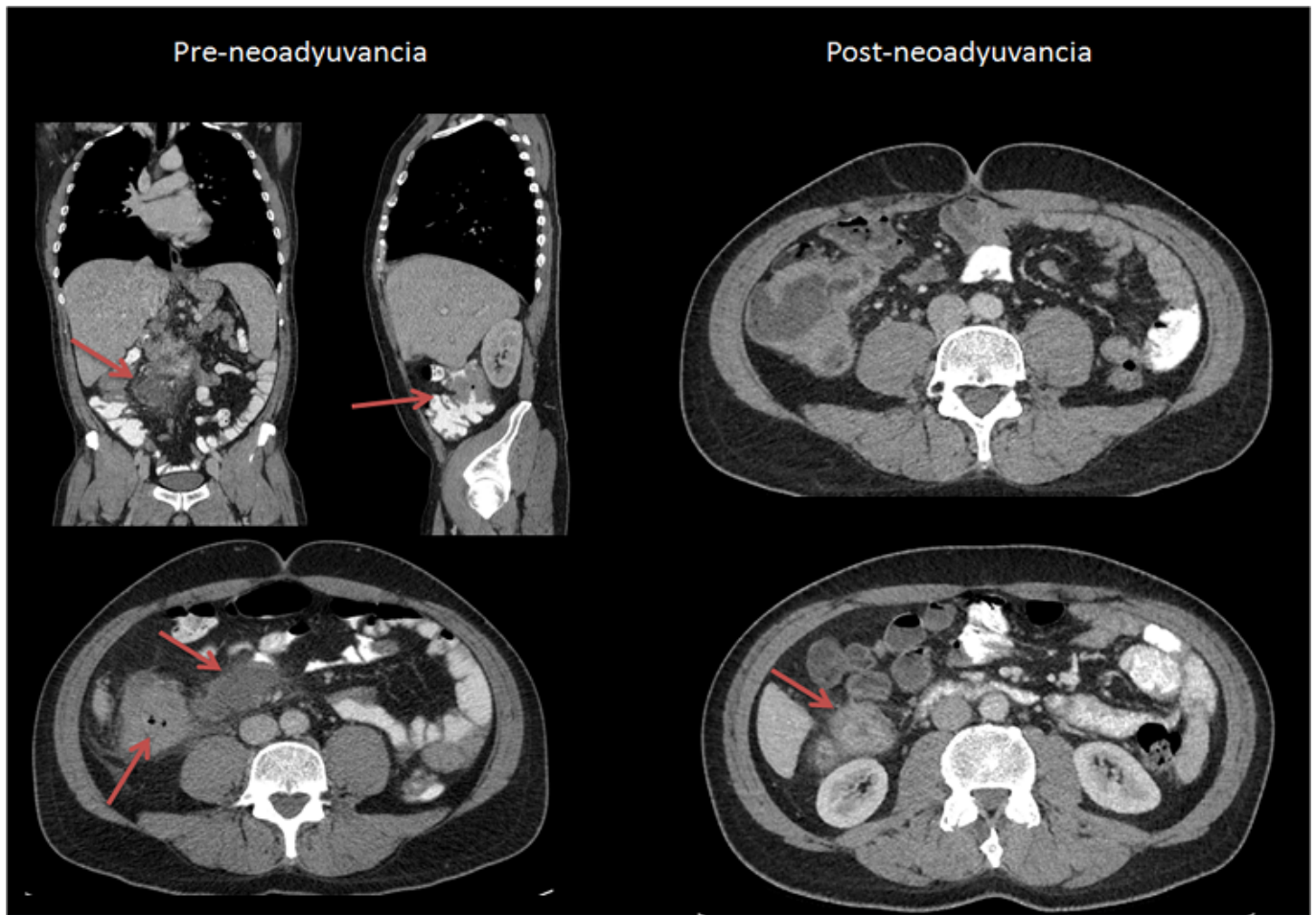
Ibáñez Cánovas, Noelia<sup>1</sup>; Abrisqueta, Jesús<sup>1</sup>; García, María Luisa<sup>2</sup>; Romera, Alfonso<sup>2</sup>; Salgado, Rosario<sup>1</sup>; Carrillo, Andres<sup>2</sup>

<sup>1</sup>Hospital Universitario Virgen de la Arrixaca, Murcia; <sup>2</sup>Hospital Dr. Rafael Méndez, Lorca.

### Resumen

**Introducción:** El tratamiento neoadyuvante quimioradioterápico en pacientes con cáncer de recto localmente avanzado como terapia previa a la cirugía está ampliamente aceptado habiendo demostrado buenos resultados. En pacientes con metástasis hepáticas y neoplasias no estenosantes, también se ha utilizado la quimioterapia, entre otras estrategias como tratamiento previo a la cirugía con la intención de realizar una cirugía curativa del tumor primario y la enfermedad hepática. Recientemente, han aparecido en la literatura múltiples artículos acerca de la utilidad de la quimioterapia neoadyuvante en pacientes con neoplasia de colon derecho localmente avanzado irresecable al diagnóstico aunque en nuestro país no se ha publicado ningún caso.

**Caso clínico:** Varón, 45 años, diagnosticado de adenocarcinoma mucinoso de colon derecho estenosante de 11 cm, en íntimo contacto con duodeno y con conglomerado adenopático asociado de 10 cm. Se realiza laparoscopia exploradora y se considera irresecable por lo que se decide hacer una derivación de yeyuno a colon transversal latero-lateral con anastomosis intracorporea e iniciar quimioterapia neoadyuvante. Recibe 3 ciclos de XELOX. Se repite TAC objetivándose respuesta adenopática completa y disminución del tamaño tumoral a 3 cm. Se interviene de nuevo realizando hemicolectomía derecha, manteniendo la anastomosis previa. Fue alta al 2º día posoperatorio sin incidencias. La anatomía patológica definitiva fue yPT3N0(0/39). Actualmente se encuentra libre de enfermedad (8 meses).



**Discusión:** El tratamiento neoadyuvante puede ser una opción válida en pacientes con neoplasia de colon derecho localmente avanzada que se considere irresecable de entrada, para así permitir una cirugía de rescate con buenos resultados aunque son necesarios estudios multicéntricos como el ELECLA que pongan de manifiesto en qué tipo de pacientes esta terapia es la más indicada.