



Cirugía Española

www.elsevier.es/cirugia



P-376 - SEPSIS RETROPERITONEAL POR EXTENSIÓN DE ABSCESO PERIANAL SUPRAELEVADOR

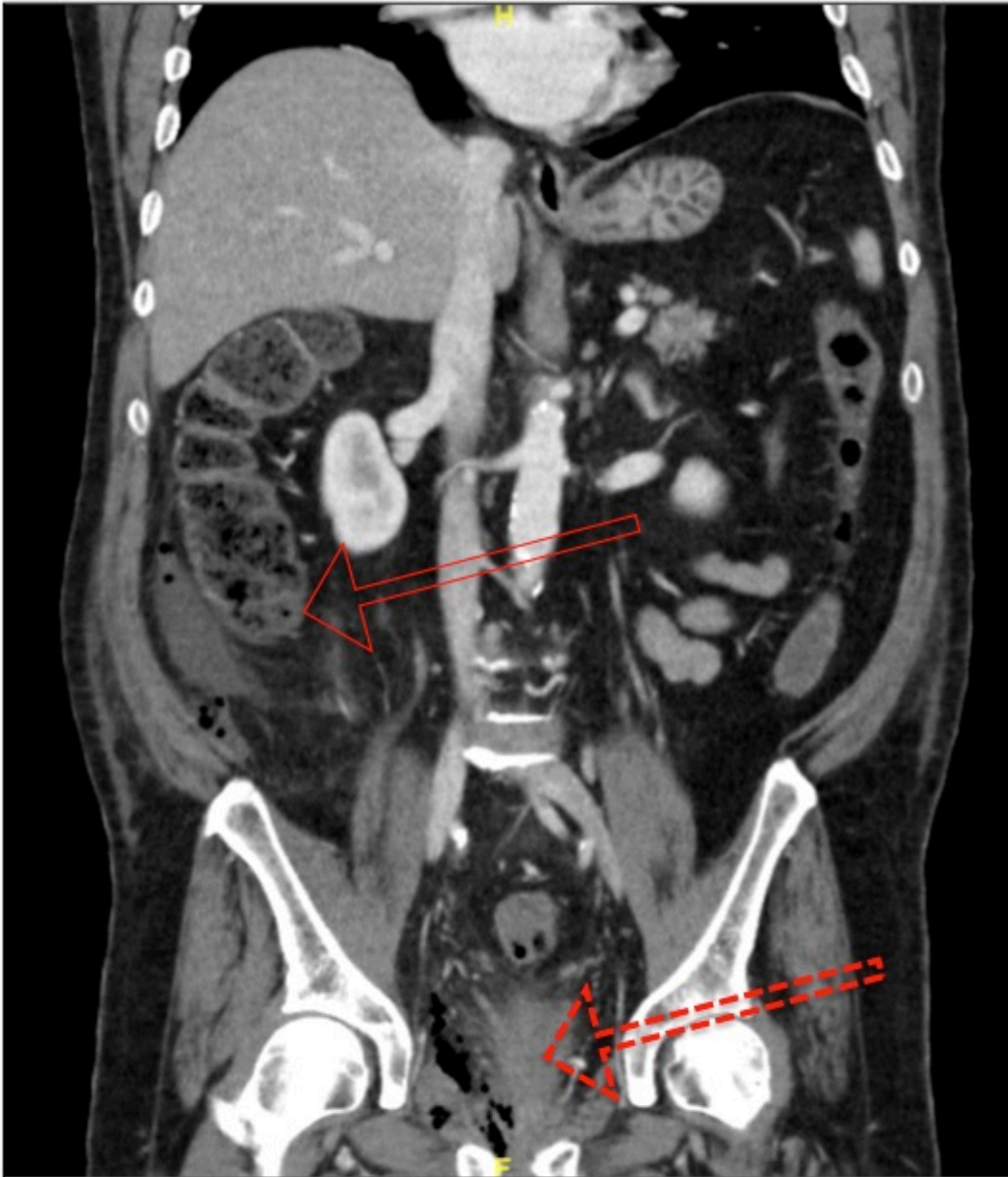
Pascual Nadal, Juan José; Velayos García, Paula; Baeza Carrión, Ana; Vicente López, Marta; Illán Riquelme, Azahara; Ripoll Martín, Roberto; Ots Gutiérrez, José Ramón; Oliver García, Israel

Hospital Marina Baixa de Villajoyosa, Villajoyosa.

Resumen

Introducción: Los abscesos anorrectales se originan por la infección del epitelio criptoglandular de las glándulas anales. La mayoría ocurre inferiormente al músculo elevador del ano, únicamente el 4% se localizan en el espacio pelvirrectal-supraelevador. Pueden diseminar la infección hacia espacios extraperitoneales, siendo una presentación extremadamente infrecuente y potencialmente mortal. Se presenta el caso de un paciente con absceso extraperitoneal de origen anorrectal, intervenido de urgencia mediante drenaje preperitoneal.

Caso clínico: Paciente varón de 64 años, sin antecedentes, que acudió a urgencias por segunda ocasión por dolor abdominal de 4 días de evolución asociado a molestias anales y fiebre. Al examen físico se encontraba taquicárdico e hipotenso, con febrícula de 37,8 °C. En la exploración abdominal presentaba dolor a la palpación en hipogastrio y flanco derecho, y además supuración perianal sugestivo de absceso. La analítica marcaba un aumento de PCR (40,80 mg/dL) y procalcitonina (4,18 ng/mL). Se realizó un TC urgente que mostraba a nivel retroperitoneal derecho un absceso hidroaéreo con extensión desde el tercio superior del espacio pararrenal posterior derecho, siguiendo por el flanco y fosa ilíaca derecha hasta pelvis, involucrando el espacio de Retzius, y descendiendo hasta el periné donde tapizaba el margen anal derecho. Con estos hallazgos se intervino de urgencia realizándose un drenaje a dos campos, evitando el acceso transperitoneal al absceso: abordaje del espacio extraperitoneal a nivel inguinal, mediante una incisión en la aponeurosis del músculo oblicuo externo, donde encontramos una fascitis del músculo oblicuo interno y de la fascia *transversalis*, dejando un drenaje aspirativo con terapia tipo VAC (*Vacuum Assisted Closure*). A nivel perineal se realizó desbridamiento del absceso perianal previamente supurativo, que disecaba hasta el espacio supraelevador, colocando drenaje tipo Penrose. Precisó además drenaje percutáneo *pigtail* ecodirigido a nivel del espacio pararrenal. En el cultivo microbiológico creció *Bordetella trematum*, un microorganismo atípico para este tipo de infecciones, sensible a meropenem previamente administrado. El paciente evolucionó favorablemente, resolviéndose el absceso con sendos drenajes y terapia aspirativa VAC en el acceso extraperitoneal a nivel inguinal. Continuamos el seguimiento del paciente con expectación de que pueda desarrollar una fístula perianal compleja.



Flecha discontinua: indica el origen de la infección, el absceso perianal supraelevador.
Flecha continua: indica el ascenso del absceso hasta nivel retroperitoneal en vacío derecho.

Discusión: El absceso retroperitoneal es una patología inusual, con múltiples orígenes como son el renal, pancreático, diverticular o apendicular. La incidencia de los abscesos perianales supraelevadores varía entre el 0-7,5% en grandes series, y únicamente se han reportado casos esporádicos de diseminación retroperitoneal ascendente de este origen. La manifestación clínica suele ser insidiosa con síntomas inespecíficos, lo que retrasa el diagnóstico. Se propugna el uso de drenajes percutáneos, aunque en casos de sepsis la actitud quirúrgica es obligatoria, pudiendo realizar un drenaje mediante un acceso extraperitoneal y el uso de terapia aspirativa tipo VAC. Los abscesos retroperitoneales de origen en un absceso anorrectal son extraordinarios, y suelen tener origen supraelevador. Es una patología potencialmente mortal que debe ser tratada de urgencia mediante el drenaje urgente. La terapia aspirativa tipo VAC puede ser útil para su tratamiento.