



# Cirugía Española

[www.elsevier.es/cirugia](http://www.elsevier.es/cirugia)



## P-377 - SINUS PILONIDAL DE LOCALIZACIÓN PERIANAL. ¿CUÁLES SON SUS PECULIARIDADES CLÍNICAS?

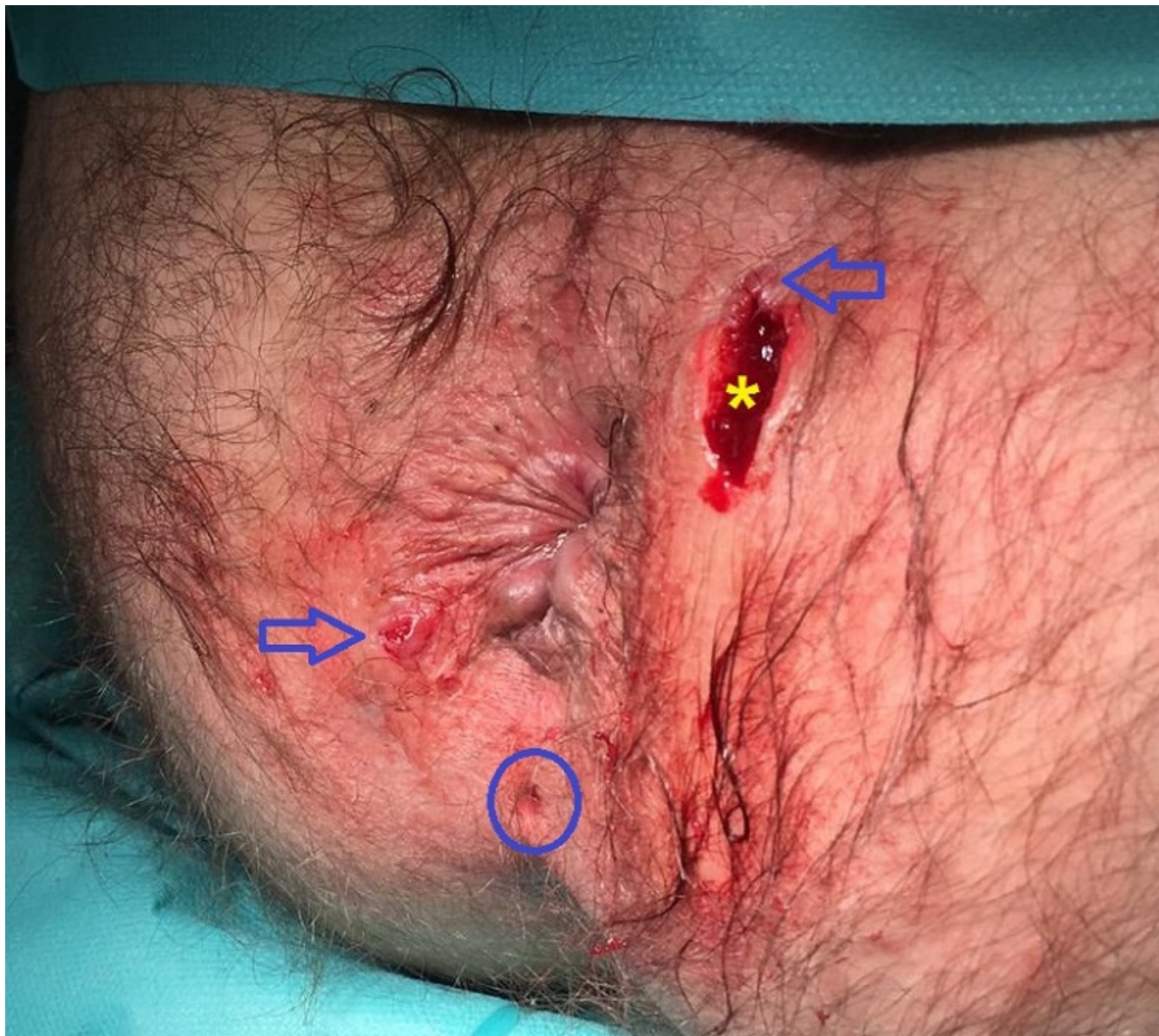
Rubio López, Laura; Benito Barbero, Silvia; Ortega Fernández, Ignacio; Dagnesses Fonseca, Javier Óscar; Guillamot Ruano, Paloma; Sánchez Gil, Ana; Páramo Zunzunegui, Javier; Menchero Sánchez, Arsenio

Hospital Universitario de Móstoles, Móstoles.

### Resumen

**Introducción:** La enfermedad pilonidal generalmente se localiza en el área sacrococcígea en varones jóvenes. La presencia de sinus pilonidales localizados en la región perianal es muy infrecuente.

**Caso clínico:** Varón de 39 años, sin cirugías anales previas ni otros antecedentes de interés, valorado en consulta por cuadro de supuración perianal intermitente de un año de evolución. En la exploración física presentaba un orificio fistuloso externo (OFE), con supuración activa, localizado a las 2 horas, a 3 cm del margen anal en posición de litotomía. El estudio de resonancia magnética (RM) pélvica, mostró una fístula transesfinteriana con una pequeña colección hiperintensa en pliegue interglúteo. Ante la sospecha de fístula anal, se realizó una exploración quirúrgica (fig.), observando un OFE, abscesificado, localizado a las 2 horas y otro OFE a las 7 horas en litotomía. Así mismo, se visualizó un orificio pilonidal, en región coccígea. Se canularon los OFE, inyectando peróxido de hidrógeno, sin evidenciar comunicación con el canal anal en la anoscopia, al contrario de lo que sugería la RM. El OFE a las 2 horas comunicaba con la cavidad abscesual y el OFE de las 7 horas comunicaba con la fosita pilonidal posterior. Se realizaron fistulotomías mostrando cavidades pilonidales crónicas, con gran contenido piloso y tejido de granulación. Se efectuaron escisiones completas de las cavidades pilonidales con posterior marsupialización de los bordes, para favorecer el cierre por segunda intención. A los 4 meses de seguimiento el paciente se encuentra asintomático, con una correcta cicatrización de las heridas quirúrgicas.



**Discusión:** En la bibliografía científica se han publicado pocos casos de enfermedad pilonidal de localización perianal. En los casos reportados, como en nuestro paciente, el diagnóstico definitivo se obtiene en la exploración quirúrgica. La RM pélvica es la prueba de imagen de elección para el estudio de la enfermedad perianal. No obstante, no es útil en el diagnóstico diferencial entre fístula perianal y enfermedad pilonidal perianal, lo cual probablemente se deba al bajo índice de sospecha de esta última. La enfermedad pilonidal perianal puede producir abscesos que fistulicen al canal anal. En nuestro paciente, el quiste pilonidal no presentaba afectación esfinteriana, ni evidencia de fístula anorrectal. El tratamiento de la enfermedad pilonidal perianal, se basa en los mismos principios que los de localización sacrococcígea. Se debe tener especial cuidado en la escisión del trayecto fistuloso y la preservación de esfínteres. Como conclusión, el sinus pilonidal de localización perianal es muy infrecuente pero debe tenerse en cuenta en el diagnóstico diferencial de la fístula perianal, sobre todo en aquellos pacientes con diagnóstico simultáneo de sinus pilonidal.